

# Demodex folliculorum, háarsekkjamítill, dulin orsök hvarmabólgu

Sigurlaug Gunnarsdóttir<sup>1</sup> hjúkrunarfræðingur, Árni Kristmundsson<sup>2</sup> snikjudýrafræðingur, Mark A. Freeman<sup>2,3</sup> snikjudýrafræðingur, Ólafur Már Björnsson<sup>1</sup> læknir, Gunnar Már Zoëga<sup>1,4</sup> læknir

## ÁGRIP

Vanstarfsemi í fitukirtlum augnloka er algeng ástæða augnþurrks. Demodex-mítlar geta valdið slíkri vanstarfsemi og þar með hvarmabólgu með kláða, þurrki og almennri vanlíðan á augnsvæði. Það er mikilvægt að hafa Demodex-mítla í huga við greiningu hvarmabólgu og ef hefðbundin meðferðarúrræði við hvarmabólgu bregðast. Tveir einstaklingar höfðu

árangurslaust fengið hefðbundna meðferð við hvarmabólgu og augnþurrki en greindust síðan með háarsekkjamítla. Meðferð með BlephEx og Tea tree olíu gaf góða raun. Þetta er í fyrsta sinn sem háarsekkjamítillinn Demodex folliculorum er greindur hérlendis með erfðafræðilegri tegundagreiningu.

<sup>1</sup>Sjónlag augnlæknastöð og Tárálind,  
<sup>2</sup>Tilraunastöð Háskóla Íslands í meinafræði, Keldum,  
<sup>3</sup>Ross-spítala í dýrafræði, St. Kitts í Vestur-Índíum,  
<sup>4</sup>augndeild Landspítala.

Augnþurrkur er algengt vandamál og hafa rannsóknir sýnt að sjúkdómurinn hrjár 5-30% fólks yfir fimmtugt.<sup>1</sup> Orsakir augnþurrks eru fjölpættar en þær tvær helstu eru (i) skert framleiðsla tára (*aqueous deficient*) og (ii) óstöðug táfílima (*evaporative*), sem oftast má rekja til hvarmabólgu. Algengasta ástæða hennar er vanstarfsemi í fitukirtlum hvarmanna (*meibomian gland dysfunction*). Þá hafa umhverfisþættir eins og loftraki, einnig veruleg áhrif og í mörgum tilfellum er þó um að ræða sambland allra þessara þátta.<sup>1</sup>

Augnþurrkur leiðir til breytinga í samsetningu táfílima augans sem og á yfirborði þess og eru megineinkennin almenn óþægindi á augnsvæði, sjóntruflanir, sviði og aðskotahlutstílfíning í augum. Hefðbundnar meðferðir við augnþurrki eru gervítar, tappar í tágöng, ofnæmistöflur og dropar, doxýcýklín um munn, steradropar og kýklósporín-augndropar. Í einstaka tilfellum dugar þessi meðferð ekki.

Hér á eftir er lýst tilfellum tveggja einstaklinga sem leituðu sér lækninga vegna augnþurrks þar sem hefðbundnum meðferðum var beitt án árangurs. Í kjölfarið vaknaði áhugi á að kanna hvort rekja mætti orsökina til *Demodex*-mítla. Greinarhöfundum er ekki kunnugt um að slíkum tilfellum með tegundagreiningu mýtals hafi verið lýst hérlendis fyrr.

## Sjúkrasaga

*Tilfelli 1:* 72 ára karlmaður með hvarmabólgu og þrálátan kláða í augum en að öðru leyti heilsuhausur. Var lyfjalaus en notaði gervítar (Thealoz) tvisvar til þrisvar sinnum á dag í bæði augu. Maðurinn kvartaði yfir táraflæði, aðskotahlutstílfíningu og kláða í augum þrátt fyrir notkun gervítara.

Í upphafi hefðbundinnar meðferðar var sjúklingur beðinn um að svara spurningalista, OSDI (Ocular Surface Disease Index), sem gefur til kynna hversu

mikil augnóþægindin eru (hærrí gildi gefa til kynna aukin óþægindi í augum). Niðurstöður listans gáfu til kynna fremur lítil óþægindi þrátt fyrir kvartanir. Við skoðun komu í ljós vanvirkir fitukirtlar og þurrkur á hornhimnu (sjá dálk T1 í töflu I). Einnig voru hrúður á augnhárum beggja vegna sjáanleg.

Hefðbundin meðferð stóð yfir í 8 mánuði og var á þeim tíma ýmsum úrræðum beitt, svo sem augndropum með dexametasóni og tóbramýsíní (Maxidex og Tobradex), hydrokortísón-augndreiflu (Hydrocortison með Terramycin og Polymyxin B), chloramphenicol-um-augnsmyrslí og doxýcýkíní í töfluformi. Þá var ítrekuð nauðsyn þess að þrifa augnhár og nota heita bakstra á augnlok kvölds og morgna.

Að hefðbundinni meðferð lokinni (sjá dálk T2 í töflu I) kvartaði sjúklingurinn enn undan kláða og þurrki í augum. Sjáanlegt hrúður var enn á augnhárum þrátt fyrir ítrekuð þrif.

*Tilfelli 2:* 35 ára heilsuhausur og lyfjalaus karlmaður með þrálátan kláða og augnþurrk sem staðið hafði í mörg ár. Hvarmabólga var þekkt síðan 2009 og notaði hann gervítar (Thealoz) þrisvar til sjö sinnum á dag þess vegna.

Fyrir hefðbundna meðferð (sjá dálk T1 í töflu I) gáfu niðurstöður OSDI til kynna mikil óþægindi í augum. Við skoðun sást vanstarfsemi fitukirtla og einnig sjáanlegt hrúður á augnhárum beggja augna.

Meðferð hófst með doxýcýklíní í töfluformi og augndropum með dexametasóni og tóbramýsíní (Tobradex). Hann fékk einnig tappa í bæði neðri tágöng, fyrir-mæli um að þrifa augnhár og notkun heitra bakstra á augnlok kvölds og morgna.

Eftir 5 mánuði kvartaði sjúklingur enn yfir augnþurrki og kláða í kringum augun (sjá nánar T2 í töflu I). Hrúður var enn til staðar á augnhárum þrátt fyrir ítrekuð þrif.

Fyrirspurnir:  
Sigurlaug Guðrún  
Gunnarsdóttir  
sigurlaug@sjonlag.is

Höfundar fengu samþykki sjúklinganna fyrir þessari umfjöllun og birtingu.

Greinin barst  
26. janúar 2016,  
samþykkt til birtingar  
10. mars 2016.

Höfundar hafa  
útfyllt eyðublað um  
hagsmunatengsl.

Tafla I. Matskvarðar fyrir og eftir mítlameðferð.

Tilfelli	Matskvarðar	Tími										
		T1		T2	T3		T4		T5		T6	
	Meðferð		H				TT		C		TT	
1: 72 ára kk	OSDI	8,3		12,5	-		6,25		5,5		6,25	
	MGD	6 / 5		8 o.u.	-		8 o.u.		4 o.u.		8 o.u.	
	BUT	8 / 10		8 / 5	-		6 / 10		7 o.u.		>10 o.u.	
	SPK	++ o.u.		0 o.u.	-		0 o.u.		+ o.u.		+ o.u.	
	Schirmer	14/22 <sup>1</sup>			-							
	Fjöldi míttla <sup>2</sup>				4-6 o.u.		3 o.u.		3-5 o.u.		1-2 o.u.	
2: 35 ára kk	OSDI	37,5		22,9	-		10,4		16,6		10,4	
	MGD	8 / 3		8/6	-		8 / 7		8 o.u.		8 o.u.	
	BUT	>10 o.u.		>10 o.u.	-		>10 o.u.		>10 o.u.		>10	
	SPK	++ o.u.		+o.u.	-		0 / +		0 o.u.		0 o.u.	
	Schirmer	12 / 16			-							
	Fjöldi míttla <sup>2</sup>				4-6 o.u.		3 o.u.		3-4 o.u.		1-2 o.u.	

T1: Hefðbundin meðferð hefst; T2: Hefðbundinni meðferð lýkur; T3: Mítlameðferð hefst; T4: tveimur vikum eftir að mítlameðferð hefst; T5: 6 vikum eftir að mítlameðferð hefst; T6: 10 vikum eftir að mítlameðferð hefst.

H: Hefðbundin meðferð; TT: Meðferð með Tea tree-olíu; C: Meðferð með Cliradex.

OSDI -Ocular Surface Disease Index (0-100; hærrí gildi gefa til kynna aukin óþægindi í augum)

MGD -Meibomian Gland Dysfunction (fjöldi opinna kirtla, 8 kirtlar eru taldir miðlægt á neðra augnloki)

BUT - tear film Break Up Time (≥10 sekúndur telst eðlilegt)

SPK -Superficial Punctate Keratitis (hægra auga / vinstra auga)

Schirmer -Schirmers Type I,

<sup>1</sup>Schirmers Type II (hægra auga / vinstra auga)

<sup>2</sup>Fjöldi míttla sem stingast út úr opi augnháraseskks meðfram hverju augnhári

o.u., (oculus uterque) bæði augu

/ - Skilur hægra og vinstra auga.

Þar sem hefðbundin meðferð skilaði í hvorugu tilfelli tilætluðum árangri og enn voru sjáanleg hrúður á augnhárum, tók að vakna grunur um hvarmabólgu af völdum *Demodex*-mítla.

Rannsóknir hafa sýnt að hrúðurmyndun á augnhárum fylgir öllum klínískum tilfellum *Demodex*-sýkinga en hrúðrið er talið samanstanda af fitu, keratíni og úrgangi frá mítlunum.<sup>2</sup>

Við skoðun á augnhárum í gegnum raufarlampa (stækkun x25) komu í ljós, þegar togað var í augnhárin og þeim snúið, litlir, glærir „pinnar“ sem stungust út úr opi augnháraseskks meðfram sérhverju augnhári. „Pinnarnir“ urðu lengri eftir því sem snúið var meira, jafnvel svo að þeir skildu sig frá augnhárinu. Sýni af augnhárum voru því tekin og send til rannsóknar á Tilraunastöð Háskóla Íslands í meinafræði að Keldum, þar sem þau voru skoðuð með tilliti til mítlasykingar.

### Mítlagreining

Tilvist *Demodex*-mítla í sýnunum var rannsökuð með tvennum hætti: (i) Sjónrænni rannsókn, það er með viðsjár- og smásjárskoðun á sýnum (stækkun x60 – x300); (ii) rannsókn á erfðafni. Erfðafnið í sýnunum var einangrað með GeneMATRIX Tissue DNA purification Kit (EURx, Póllandi), samkvæmt leiðbeiningum framleiðanda, en við kjarnsýrumögnun (PCR-próf) var fylgt aðferðafræði Milosevic og fleiri<sup>3</sup> þar sem notaðir voru erfðavísar sem bindast sértækt 16s hluta erfðafnis hvatbera (16s mtDNA). Afurðir kjarnsýrumögnunar voru sendar til raðgreiningar hjá

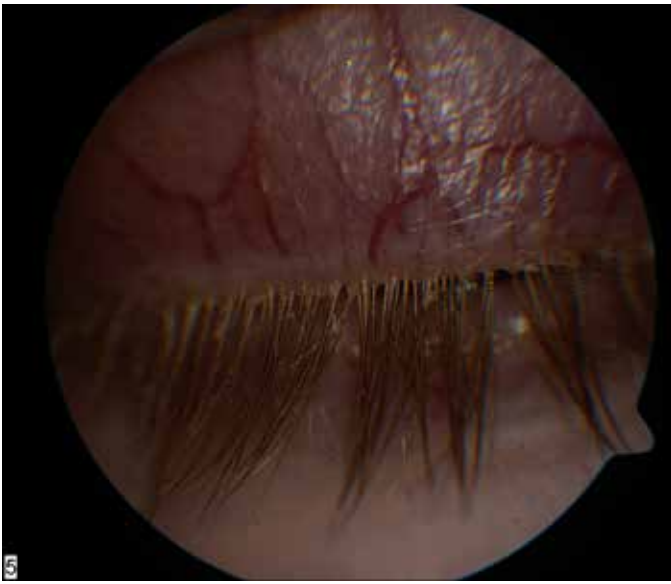
First BASE Laboratories Sdn Bhd í Malasíu. BLAST (Nucleotide Basic Local Alignment Search Tool) var keyrt fyrir sérhverja basaröð sem magnaðist upp, til staðfestingar á tegund og þróunarfræðilegri stöðu hennar.

Við smásjárskoðun á sýnum greindust mítlar sem samræmdust lýsingum á hásekkjamítlunum *Demodex folliculorum* (mynd 2). Kjarnsýrumögnun allra sýnanna skilaði 332 basapara afurð sem samkvæmt raðgreiningu og samanburði við þekktar basaraðir reyndist í öllum tilfellum vera *Demodex folliculorum*. Erfðafræðileg samsvörun við þekktar *Demodex folliculorum* basaraðir úr erlendum rannsóknum var mikil, eða á bilinu 99,5-100%. Hins vegar var einungis 79% samsvörun við *Demodex brevis*, sem enn hefur óræða þróunarfræðilega stöðu ásamt fleiri *Demodex*-tegundum sem finnst í spendýrum (mynd 3).

### *Demodex*-mítlameðferð

Í kjölfar niðurstaðna var báðum einstaklingunum boðin meðferð sem beindist gegn *Demodex*-mítlasykingum. Áður en meðferð hófst voru teknar ljósmyndir af augnhárum (sjá mynd 1). Skoðuð voru þrjú augnhár á hverju auga og talið hversu margir mítlar („pinnar“) stungust út úr opi hvers augnháraseskks (sjá dálk T3 í töflu I). Meðferð hófst með því að fjarlægja hrúður af augnhárum með rafmagnsbursta (BlephEx - Rysurg, USA).

Báðir einstaklingarnir fengu Tea tree-olíu blautklúta (Tea Tree Cleansing Wipes, The Body Shop) sem nota átti til að þrifa



Mynd 1. Tilfelli 2 við fyrstu komu í mítlameðferð. Stivalningslaða hrúður sést við rætur augnháranna.

augnhár, augnabrúnir og andlit kvölds og morgna í tvær vikur. Tea tree-olía inniheldur 4-Terpineol sem drepur *Demodex*-mítla.<sup>4</sup> Einnig var þeim ráðlagt að auka notkun gervitára eftir þörfum og skola augu ef blautklútur kæmist í snertingu við þau.

## Endurkomur

*Tilfelli 1:* Að tveimur vikum liðnum (sjá dálk T4 í töflu 1) hafði OSDI lækkað og að sögn sjúklings var „kláðinn að mestu leyti horfinn“. Enn mátti greina hrúður á augnhárum beggja augna og voru hrúðrin fjarlægð með BlephEx rafmagnsbursta. Þar sem engar aukaverkanir virtust fylgja notkun blautklútanna var ákveðið að skipta yfir í blautklúta sem innihalda hærri styrk af 4-Terpineol (Cliradex Bio tissue, Doral, FL 33122, USA) en Tea tree-blautklútarnir. Mælt var með notkun Cliradex-klútana á augnhár, augnabrúnir og andlit kvölds og morgna í fjórar vikur.

Sex vikum frá fyrstu mítlameðferð (sjá dálk T5 í töflu I) kom í ljós að blautklútarnir höfðu verið notaðir tvisvar sinnum á dag í tvær vikur, einu sinni á dag þriðju vikuna og síðan hafði notkun þeirra verið hætt vegna sviða í húð og í kringum augu. Við skoðun kom í ljós að hrúður á augnhárum beggja augna hafði aukist. Sjúklingur sagðist finna fyrir augnþurrki á morgnana og kláða af og til. Í kjölfar þessara niðurstaðna var ákveðið að skipta aftur yfir í Tea tree-blautklútana og mælt með notkun þeirra kvölds og morgna í fjórar vikur. Einnig var veitt viðbótarmeðferð með doxýcýklíni í töfluformi og dexametasón-augndropum í einn mánuð.

Tíu vikum eftir fyrstu mítlameðferð var liðan í augum góð að sögn sjúklings og kláðinn horfinn. Augnhár voru hrein, ekkert sjáanlegt hrúður. Niðurstöður mítlatalningar (sjá dálk T6 í töflu I) bentu til fækkunar á mítlum. Mælt var með áframhaldandi notkun gervitára án rotvarnaefna eftir þörfum og notkun Tea tree-olíu blautklúta kvölds og morgna.



Mynd 2. Hársekkjamítillinn *Demodex folliculorum* úr íslenskum sjúklingi með hvarmabólgu.

*Tilfelli 2:* Tveimur vikum seinna var kláðinn farinn og samkvæmt sjúklingi hafði honum ekki liðið svona vel í augunum lengi. OSDI studdi frásögn sjúklings um betri líðan (sjá T4 í töflu I) og þar að auki hafði hann minnkað notkun gervitára niður í einu sinni á dag. Smávægileg hrúðurmyndun greindist á augnhárum á vinstra auga svo ný BlephEx hreinsun var gerð á því auga. Engar aukaverkanir voru af Tea tree-klútunum svo ákveðið var að skipta yfir í Cliradex-klúta sem áttu að notast í fjórar vikur, kvölds og morgna, á augnhár, augnabrúnir og andlit.

Fjórum vikum síðar (sex vikum frá fyrstu mítlameðferð, sjá dálk T5 í töflu I) kom í ljós að notkun blautklútanna hafði verið lítil vegna sviða í andliti og kringum augu sem fylgdi notkun þeirra. Sjúklingur lýsti verri líðan í augum og hafði aukið notkun gervitára upp í þrisvar á dag. Aukning var á hrúðri í kringum augnhár á báðum augum. Bæði augu voru hreinsuð með BlephEx og áframhaldandi meðferð með Tea tree-klútum, kvölds og morgna í fjórar vikur.

Tíu vikum frá fyrstu mítlameðferð (sjá dálk T6 í töflu I), leið sjúklingnum vel í og umhverfis augun og enginn kláði var til staðar. Augnhár voru hrein (mynd 4) og talning á mítlum benti til fækkunar. Sjúklingurinn var útskrifaður með áframhaldandi notkun gervitára án rotvarnaefna eftir þörfum og notkun Tea tree-olíu-blautklúta kvölds og morgna.

## Niðurstaða/Umræða

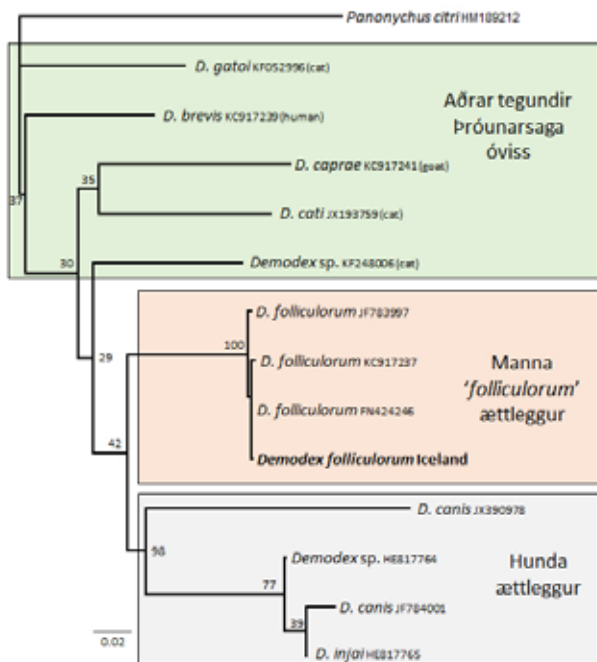
*Demodex folliculorum* veldur hvarmabólgu með tilheyrandi ein-kennum.

Meðferð með Tea tree-olíublautklútum gefur góða raun. Hreinsun augnhára með BlephEx er góð viðbót, þar sem erfitt virðist vera fyrir sjúklinga að þrifa nægjanlega vel hrúðrið af augnhárum heima fyrir.

Höfundum er ekki kunnugt um neinar fyrri rannsóknir á hvarmabólgu af völdum *Demodex*-mítla í mönnum á Íslandi.

Algengi mítla eykst með aldri og talið er að 84% einstaklinga, 60-70 ára, séu með *Demodex*-mítla en 100% þeirra sem eru 70 ára og eldri.<sup>5</sup> Fjöldi mítla á hverjum einstaklingi er talinn vera á bilinu 1000 til 2000.<sup>2</sup>

*Demodex*-mítlar voru fyrst uppgötvaðir af líffærafræðingnum Jacob Henle árið 1841 og ári síðar var fyrstu tegundinni, *Demodex folliculorum* – hársekkjamítlinum – lýst.<sup>6</sup> Nú eru þekktar að minnsta kosti 86 tegundir af ættkvísl *Demodex*, þar af tvær, *Demodex folliculorum* og *Demodex brevis*, sem finnast á mönnum.<sup>7</sup> Tegundirnar



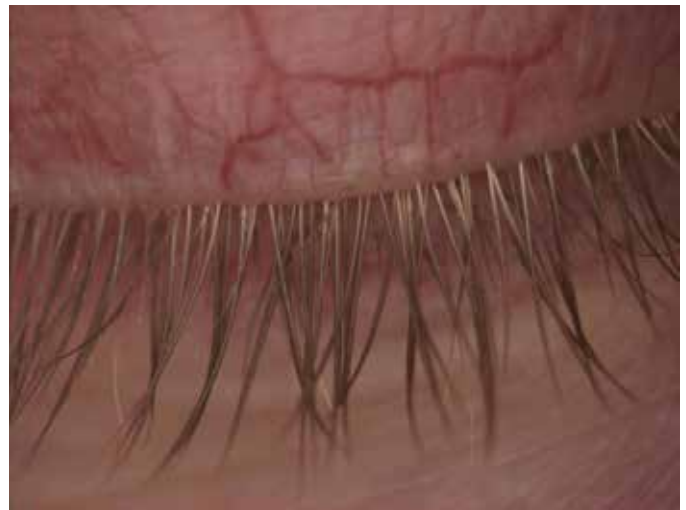Mynd 3. Þróunarfræðileg staða íslenska stofns *Demodex folliculorum* í samhengi við aðra erlenda stofna sömu tegundar sem og annarra ættleggja *Demodex*-tegunda, byggt á 16s mtDNA.

nýta mismunandi vistir, sú fyrrnefnda finnst einkum í augnhárasekkjum, þá oft margir saman, meðan sú síðarnefnda lifir alldjúpt í fitukirtlum (*sebaceous glands* og *meibomian glands*) en oftast aðeins stakt dýr.<sup>8,9</sup>

Fullorðnir *Demodex folliculorum*-mítlar eru um 0,3-0,4mm að lengd en *Demodex brevis* nokkru styttri, eða um 0,15-0,2mm, og báðar tegundir því ósýnilegar beru auga. Mítlarnir eru hálfgegn-sæir og pinnalaga, með fjögur fótapör á stuttum frambolnum og langan sívalningslaga afturbol. Lífsferill mítlanna er um 15 dagar. Mökun á sér stað efst í hárasekkjunum en að henni lokinni færir frjógvað kvendýrið sig neðar í hárasekkinn (*D. folliculorum*) eða inn í fitukirtill (*D. brevis*) þar sem það verpir eggjum sínum. Um 12 klukkustundir líða frá mökun og þar til varp á sér stað en 60 klukkustundum síðar skriða lirlur úr eggjum. Eftir það tekur við 6 sólarhringa þroskaferli sem samanstendur af nokkrum lirfustigum þar til fullþroska einstaklingur myndast. Talið er að fullorðin dýr lifi í um það bil vikutíma. Allt bendir til þess að smit milli manna verði með beinni snertingu þar sem mítlarnir lifa stutt utan hýsils síns.<sup>6,8,9</sup>

*Demodex folliculorum* og *Demodex brevis* eru almennt taldir vera saklausar samlífislífverur húðarinnar<sup>10</sup> en við mikinn fjölda þeirra (*demodicidosis*) geta þeir orsakað ýmsa húðsjúkdóma og hvarmabólgu.<sup>5,6,10</sup>

Talið er að mítlarnir nærast á útþekjufrumum í hárasekkjum og fitukirtlum sem leiði til vanstarfsemi þeirra og þar með ójafnvægis



Mynd 4. Tilfelli 2, tíu vikum eftir fyrstu mítlameðferðina.

í fitulagi tárafilmunnar og bólgu á yfirborði augans. Einnig er talið að mítlarnir sjálfir og afurðir þeirra virki ónæmiskerfi hýsilsins með tilheyrandi bólgusvörun.<sup>11</sup> Flestir mítlar drepast inni í augnhárasekkjunum og fitukirtlum. Þar leysast þeir upp og skilja eftir sig uppsafnaðan úrgang auk ýmissa baktería sem þeir bera með sér.<sup>12</sup> Rannsóknir hafa sýnt að í táravökva *Demodex*-hýsla er meira af boðefninu interleukín -17 (IL-17) sem veldur bólgusvörun og stíflu í kirtlum, auk þess að geta valdið skaða á yfirborði augans. Sýnt hefur verið fram á að meðferð með Tea tree-olíu virkar lækkandi á IL-17 gildin sem leiðir til betri líðanar hjá hýsli.<sup>13,14</sup>

Erfitt getur verið að útrýma *Demodex*-mítlum úr augnhárasekkjum þar sem meðferðarhæðni skiptir sköpum.<sup>14</sup> Meðferð miðar því meira að fækkun mítlanna til að bæta líðan sjúklinga. Ýmsar meðferðir hafa verið reyndar erlendis, einkum ýmiss konar krem sem eiga að sporna við fjölgun mítlanna og Tea tree-olía (4-Terpineol) sem drepur þá.<sup>5</sup> Rannsóknir hafa einnig sýnt að lyfið Ivermectin, sem notað er við meðhöndlun á ýmsum sníkjudýrum eins og þráðormum, sé gagnlegt sem viðbótarmeðferð við *Demodex*-sýkingum.<sup>15</sup> Vísbendingar eru einnig um að augnháraburstun með BlephEx sé góð viðbót við aðrar meðferðir. BlephEx þrífur vel hrúður af augnhárum og einnig örveruhimnu sem talið er að þeki augnhvarma hjá þeim sem eru með hvarmabólgu.<sup>16</sup>

Megineinkenni augnþurrks og hvarmabólgu eru aðskotahlutstífling, kláði, sviði, útferð á augnhárum, roði í hvörmum og breytileg sjón. Kláði og aðskotahlutstífling eru algengustu einkennin við hvarmabólgu vegna *Demodex*.<sup>2</sup> Hvarmabólga er algengt vandamál sem oftast svarar hefðbundinni meðferð vel. Skortur á árangri við hefðbundna meðferð er algengasti samnefnari hvarmabólgu af völdum *Demodex*. Einstaklingar með hvarmabólgu af völdum *Demodex* hafa margir reynt fjölmörg mismunandi meðferðarúrreiði vegna augnþurrks, vanstarfsemi fitukirtlanna og ofnæmis, þar með talin gervitár, ofnæmislyf og dropa, doxýcýklín um munn, steradropa og cyklósporín-augndropa.

Við augnskoðun með raufarlampa er mikilvægt að leita eftir „pinnalaga“ fyrirbærum meðfram augnhárum í augnhárasekkju-

unum og sjást þau best við að minnsta kosti 25x stækun.<sup>5</sup> Sívalningslaga hrúður við rót augnháranna (mynd 1) er einkennandi fyrir *Demodex*-hvarmabólgu.<sup>17</sup> Mítlarnir dvelja í hásekkjum augnháranna og sjást einungis að litlu leyti utan þeirra. Með því að toga varlega með töng í augnhár og snúa því eins og skeið væri snúðið eftir innra byrði skálar eru mítlarnir hraktir út í op hásekkisins og verða þannig sjáanlegir.<sup>11,14</sup>

Þessi tvö tilfelli sýndu bata eftir mítlameðferð og lýstu ákveðnum létti þar sem kláði minnkaði til muna eða hvarf. Augnhár litu mun betur út og OSDI-spurningalistinn staðfesti betri líðan. Hvarmabólga af völdum *Demodex* er vangreind þó tilvist hennar hafi verið þekkt í fjöldamörg ár. Þar af leiðandi er mikilvægt að

leita eftir *Demodex*-mítlum þegar hrúður sést á augnhárum og ef hefðbundin meðferð hefur ekki gagnast nægjanlega.

Að lokum má minnast þess sem Coston skrifaði árið 1967:<sup>18</sup> „Consider the scrambling of this microscopic octopoded mob while the host sleeps: males seeking, finding, breeding females; gravid females seeking new follicles; inhabitants of follicles sweeping feces outside.“

### Þakkir

Dr. Halldór Pálmar Halldórsson, líffræðingur hjá Rannsóknarsetri HÍ á Suðurnesjum, fyrir ráðleggingar vegna sýnatöku og framkvæmd hennar.

### Heimildir

- 2007 Report of the International Dry Eye WorkShop (DEWS). *Ocul Surf* 2007; 5: 75-107.
- Hom MM, Mastrota KM, Schachter SE. Demodex: Clinical cases and diagnostic protocol. *Optom Vis Sci* 2013; 90: e198-205.
- Milosevic MA, Frank LA, Brahmabhatt RA, Kania SA. PCR amplification and DNA sequencing of *Demodex injai* from otic secretions of a dog. *Vet Dermatol* 2013; 24: 286-e66.
- Tighe S, Gao YY, Tseng SC. Terpinen-4-ol is the Most Active Ingredient of Tea Tree Oil to Kill Mites. *Transl Vis Sci Technol* 2013; 2: 2.
- Liu J, Sheha H, Tseng SC. Pathogenic role of *Demodex* mites in blepharitis. *Curr Opin Allergy Clin Immunol* 2010; 10: 505-10.
- Rufli T, Mumcuoglu Y. The hair follicle mites *Demodex folliculorum* and *Demodex brevis*: biology and medical importance. A review. *Dermatologica* 1981; 162: 1-11.
- Desch CE. Human hair follicle mites and forensic acarology. *Exp Appl Acarol* 2009; 49: 143-6.
- Rather PA, Hassan I. Human demodex mite: the versatile mite of dermatological importance. *Indian J Dermatol* 2014; 59: 60-6.
- Desch C, Nutting WB. *Demodex folliculorum* (Simon) and *D. brevis* akbulatova of man: redescription and reevaluation. *J Parasitol* 1972; 58: 169-77.
- Elston CA, Elston DM. *Demodex* mites. *Clin Dermatol* 2014; 32: 739-43.
- Mastrota KM. Method to identify *Demodex* in the eyelash follicle without epilation. *Optom Vis Sci* 2013; 90: e172-4.
- Bruenech JT, Haugen I-BK. Tört öye og parasitten *Demodex*. *Scand J Optometry Vis Sci* 2014; 7: 1-8.
- Kim JT, Lee SH, Chun YS, Kim JC. Tear cytokines and chemokines in patients with *Demodex* blepharitis. *Cytokine* 2011; 53: 94-9.
- Koo H, Kim TH, Kim KW, Wee SW, Chun YS, Kim JC. Ocular surface discomfort and *Demodex*: effect of tea tree oil eyelid scrub in *Demodex* blepharitis. *J Korean Med Sci* 2012; 27: 1574-9.
- Holzchuh FG, Hida RY, Moscovici BK, Villa Albers MB, Santo RM, Kara-Jose N, et al. Clinical treatment of ocular *Demodex folliculorum* by systemic ivermectin. *Am J Ophthalmol* 2011; 151: 1030-4 e1.
- Connor C, Choat C, Narayanan S, Kyser K, Rosenberg B, Mulder D. Clinical Effectiveness of Lid Debridement with BlephEx Treatment. *Invest Ophthalmol Vis Sci* 2015; 56: 4440.
- Gao YY, Di Pascuale MA, Li W, Liu DT, Baradaran-Rafii A, Elizondo A, et al. High prevalence of *Demodex* in eyelashes with cylindrical dandruff. *Invest Ophthalmol Vis Sci* 2005; 46: 3089-94.
- Coston TO. *Demodex folliculorum* blepharitis. *Trans Am Ophthalmol Soc* 1967; 65: 361-92.

### ENGLISH SUMMARY

#### *Demodex folliculorum* a hidden cause of blepharitis

Sigurlaug Gunnarsdóttir<sup>1</sup>, Árni Kristmundsson<sup>2</sup>, Mark A. Freeman<sup>2,3</sup>, Ólafur Már Björnsson<sup>1</sup>, Gunnar Már Zoëga<sup>1,4</sup>

Meibomian gland dysfunction (MGD) is a common cause of dry eye disease. *Demodex* mites can cause MGD with symptoms like itching, dryness and general ocular discomfort. It is important to consider infestation with *Demodex* mites in individuals who are non responsive to traditional MGD treatment but also equally important when cylindrical

dandruff is seen at the base of the eye lashes.. We report two individuals who had not responded to ocular and systemic treatment for MGD and were then diagnosed with *Demodex* mites. Treatment with BlephEx and Tea tree oil was successful. This is the first report on *Demodex* folliculorum in Iceland where a genetic analysis was done.

<sup>1</sup>Sjónlag Eye Center and Tárálind, <sup>2</sup>The Institute for Experimental Pathology University of Iceland, <sup>3</sup>Ross University School of Veterinary Medicine, Basseterre, St. Kitts, West Indies., <sup>4</sup>Department of Ophthalmology, Landspítali University Hospital.

Key words: *Demodex*, blepharitis, debris, tea tree oil, dry eye.

Correspondence: Sigurlaug Guðrún Gunnarsdóttir [sigurlaug@sjonlag.is](mailto:sigurlaug@sjonlag.is)