

Próteinútfellingar í lungnablöðrum meðhöndlaðar með lungnaskoli

Ragnheiður M. Jóhannesdóttir¹ lækni, Steinn Jónsson^{2,5} lækni, Felix Valsson^{3,5} lækni, Hrönn Harðardóttir^{2,5} lækni, Ólöf R. Ámundadóttir^{2,5} sjúkráþjálfari, Eypór Björnsson^{2,5} lækni, Sigfús Nikulásason⁴ lækni, Tómas Guðbjartsson^{1,5} lækni

ÁGRIP

Próteinútfellingar í lungnablöðrum er sjaldgæfur lungnasjúkdómur af óþekktum orsökum þar sem lípóprótein sem líkist lungnablöðruseyti safnast fyrir í lungum. Hér er greint frá ungum karlmanni sem greindist með sjúkdóminn eftir nokkurra mánaða sögu um versnandi mæði, hitavelli, þyngdartap og truflun á súrefnisupptöku. Lungnamynd sýndi dreifðar

þéttingar í báðum lungum. Greiningin fékkst staðfest með vefjasýnatöku við berkjuspeglun. Vegna versnandi einkenna var ákveðið að skola bæði lungu með saltvatni í svæfingu. Tæpum tveimur árum síðar er sjúklingur nánast einkennalaus og öndunarmælingar sýna góða lungnastarfsemi.

Inngangur

¹Hjarta- og lungnaskurðeild,
²lungnadeild,
³svæfinga- og gjörgæsludeild,
⁴meinafræðideild Landspítala,
⁵læknadeild HÍ.

Próteinútfellingar í lungnablöðrum (*pulmonary alveolar proteinosis*, PAP) eru oftast af óþekktum orsökum en meingerð sjúkdómsins er rakin til skertrar átfrumu-virkni í lungnablöðrum sem veldur því að lípóprótein sem líkjast lungnablöðruseyti safnast fyrir í lungnablöðrum og smærri loftvegum.¹ Fyrsta tilfellinu var lýst af Rosen og félögum árið 1958.^{1,2} Algengustu einkenni útfellinganna eru frá lungum, aðallega mæði og hósti. Á lungnamynd og tölvusneiðmyndum sjást dreifðar þéttingar í báðum lungum en greiningin er staðfest með sýnatöku við berkjuspeglun, annaðhvort með vefjasýni eða berkjuskoli og í einstaka tilfellum með opinni sýnatöku. Hér er lýst tilfelli þar sem lungnaskolon í svæfingu reyndist mjög árangursrík. Um er að ræða fyrsta tilfellið sem lýst hefur verið hér á landi.

Fyrirspurnir:

Tómas Guðbjartsson

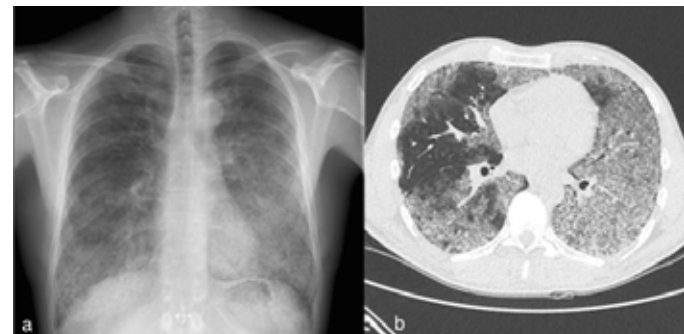
tomasgud@landspitali.is

Tilfelli

Rúmlega þrítugur stórreykingamaður leitaði á bráðamóttöku Landspítala eftir að hafa verið með vaxandi mæði, hósta, uppgang, hitavelli og megrun í fjóra mánuði. Við skoðun var hann hitalaus, andstuttur í hvíld og með brak yfir báðum lungum við hlustun. Súrefnismettun var 94% í hvíld á andrúmslofti og öndunartíðni 20/mín. Frekari rannsóknir sýndu að hvít blóðkorn voru $5,7 \times 10^9$ (eðlilegt gildi $4,0-10,5 \times 10^9$) og CRP 14 mg/ml (eðlilegt gildi <6 mg/ml). Röntgenmynd af lungum sýndi dreifðar netlaga (*reticular*) og hnökróttar (*nodular*) íferðir og voru þær meira áberandi í vinstra lunga (mynd 1a). Á tölvusneiðmyndum sáust hélubreytingar (*ground glass*) á víð og dreif í báðum lungum, mest í neðra blaði vinstra lunga (mynd

1b). Mantoux-próf var neikvætt en einnig bakteríu- og svepparæktanir frá hráka. Gerð var berkjuspeglun sem sýndi hvítleitt slím í loftvegum. Í spegluninni var einnig gert berkjuskol (*bronchoalveolar lavage*) og fékkst út ljósleitir gruggugur vökvi. Þá voru tekin vefjasýni í gegnum berkjuvegg með aðstoð skyggningar. Ræktanir á berkjuskoli voru neikvæðar og engar illkynja frumur sáust við frumuskoðun. Hins vegar sýndi vefjasýni úr spegluninni dæmigert útlit fyrir próteinútfellingar í lungnablöðrum (mynd 2).

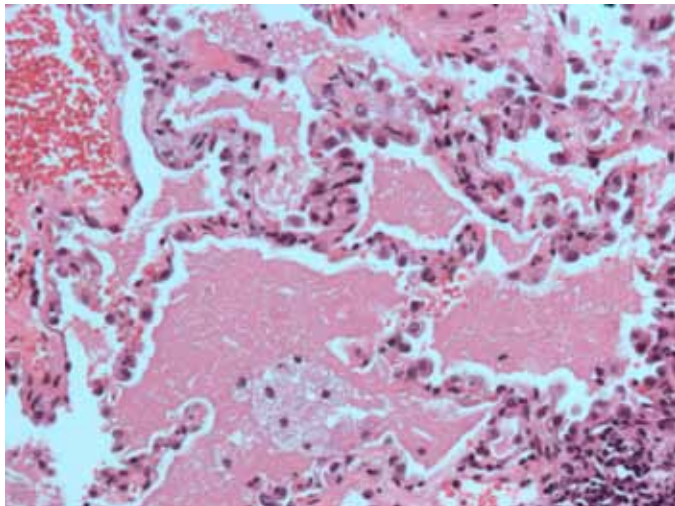
Mæðin versnaði og fjórum mánuðum síðar átti sjúklingur í erfiðleikum með minnstu hreyfingar. Auk þess kvartaði hann um brjóstverki, hitavelli og gulleitt slím frá öndunarvegum. Hann var því lagður inn á lungnadeild Landspítala. Næstu daga versnuðu loftskipti og mældist súrefnismettun 88-90% með 15 l af súrefni á maska og öndunartíðni var 30-40/mín. Ákveðið var að gera lungnaskolon í svæfingu og var hann fluttur á



Mynd 1. a) Röntgenmynd af lungum við greiningu sem sýnir útbreiddar þéttingar í báðum lungum. b) Tölvusneiðmynd af lungum við greiningu. Almennar hélubreytingar sjást í báðum lungum en eru mest áberandi í neðra vinstra lungnablaði.

Greinin barst
13. maí 2014,
samþykkt til birtingar
8. september 2014.

Engin hagsmunatengsl
gefin upp.



Mynd 2. Smásjárskoðun á vefjasíni sem tekið var með berkjuspeglun. 40x stækkun HE litun. Lungnavefur með bleiku, fínkornóttu efni í holrúmunum lungnablaðra en í tengslum við efnið er hópur áfruma.

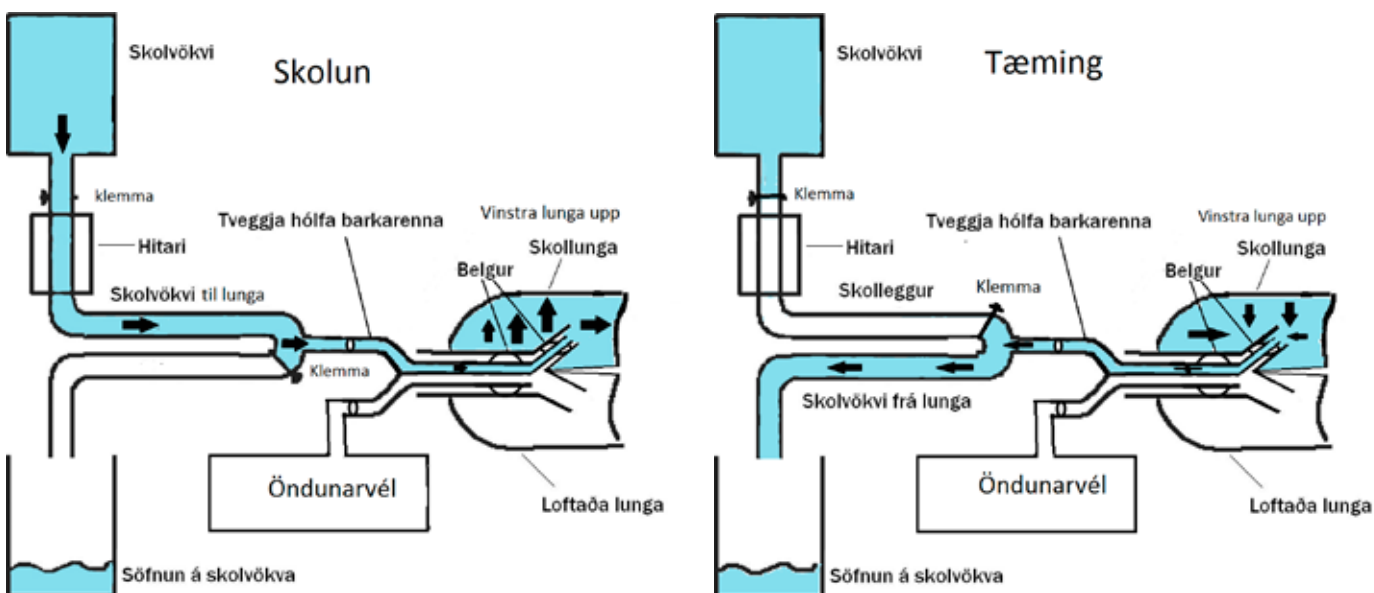
brjóstholsskurðeild. Þar voru honum gefnir bólgueyðandi starar (prednisólón, 25 mg á dag) og azithromycin í töfluformi.

Lungnaskolon var framkvæmd á skurðstofu í hefðbundinni svæfingu. Ákveðið var að skola vinstra lungað fyrst, enda íferðir mestar þar. Sjúklingur var barkaþræddur með tvöfaldri barkarennu (*double-lumen endotracheal tube*) og lá endinn út í vinstri höfuðberkju. Lega berkjurennunnar var staðfest með lungnahlustun og berkjuspeglun. Sjúklingnum var síðan komið fyrir í 90 gráðu hliðarlegu með vinstri hlið upp og loftflæði til vinstra lunga stöðvað (mynd 3). Hægra lungað var síðan blásið í 15 mínútur með 100% súrefni. Hækað var undir höfði sjúklings og 1 l af 37°C heitu saltvatni (0,9%) látið renna inn í vinstra lunga. Eftir innhellinguna bankaði sjúkrapjálfari vinstri brjóstkaða í um 5 mínútur og var skurðarborði vagggað svo skolvöki dreifðist um lungað. Til að tæma vökvann úr lunganu var höfuð sjúklings lækkað og vökvannum

safnað í sýnaglös. Þetta ferli var endurtekið 15 sinnum á vinstra lunga með samtals 15 l af saltvatni. Í fyrstu var skolvökvinn mjög gruggugu en lýstist þegar á leið (mynd 4). Eftir skolonina var gerð berkjuspeglun og þannig reynt að ná öllum vökva úr lunganu. Sjúklingurinn var vakinn á skurðstofu og fluttur á gjörgæsludeild þar sem hann dvaldi í sólarhring til eftirlits. Súrefnismettun fyrir skolon var 95% á 100% súrefni til hægra lunga og héldust bæði blóðþrýstingur og önnur lífsmörk stöðug. Klukkutíma eftir skolon mældist súrefnismettun á gjörgæslu 100% með 15 l af súrefni í maska og var öndunartíðni þá 40/mín.

Fjórum dögum síðar var sjúklingurinn færður aftur á skurðstofu og svæfður með hægri hlið upp. Súrefnismettun mældist þá 95% á 5 l af súrefni. Eftir að hægra lunga hafði verið skolað með 5 l af saltvatni varð að hætta skoloninni þar sem skolvökvinn skilaði sér ekki nógu vel til baka úr lunganu. Var ástæðan talin vera leki á saltvatni út í vinstra lunga meðfram belg á berkjurennunni. Hann var því færður sofandi á gjörgæsludeild í öndunarvél en jafnaði sig fljótt. Skolonin var síðan endurtekin 8 dögum síðar á sambærilegan hátt. Súrefnismettun fyrir þá skolon mældist 95% á 100% af súrefni. Hægra lungað var skolað með samtals 18 l af saltvatni, 1 l í senn og brjóstholsbanki beitt á milli skolana. Skolonin gekk að óskum og sjúklingurinn var vakinn á skurðstofu. Tveimur dögum síðar útskrifaðist hann heim til sín við góða líðan. Röntgenmynd af lungum sem tekin var við útskrift sýndi minni íferðir (mynd 5) og mældist súrefnismettun 90% án súrefnis og öndunartíðni 14/mín.

Við eftirlit mánuði síðar mældist súrefnismettun 95% án viðbótarsúrefnis og öndunarmælingar sýndu miðlungs herpu, með FEV1 2,45 L og FEV1/FVC hlutfall sem er 73% af spáðu gildi. Næstum tveimur árum frá greiningu fann sjúklingur enn fyrir mæði við áreynslu en er einkennalaus í hvíld. Öndunarmælingar voru áfram batnandi og mældust innan eðlilegra marka, með FEV1/FVC hlutfall 91% af spáðu. Einnig sáust minni þéttingar á röntgenmyndum af lungum enda þótt vægar íferðir væru enn til staðar (mynd 5).



Mynd 3. Lungnaskolon. Skolvökvi er hengdur upp og látinn renna í gegnum hitara. Lás er settur milli vökva og hitara svo unnt sé að stjórna flæði og magni sem fer inn í lungað. Aðeins eitt lunga sér um loftskipti og er tengt við öndunarvél á meðan hitt lungað er skolað. Lás er á milli affallsrásar og vökvasafnara til að geta tímasett tæmingu skolvökva úr lunga. Myndin er eftir Felix Valsson, breytt og staðfærð úr heimild nr. 5.



Mynd 4. Sýni úr frá skolvökva frá vinstra lunga, sem lýsist og þynnist eftir því sem lungað er skolað með meira saltvatni.

Umræða

Lungnaskolon getur verið árangursrík meðferð við próteinútfellingar í lungnablöðrum, eins og okkar tilfelli sýnir. Einkenni löguðust umtalsvert og tæpum tveimur árum frá skolun hefur ekki borið á endurkomu sjúkdómsins og öndunarmælingar eru innan eðlilegra marka. Í flestum tilvikum þolist lungnaskolon vel. Þó kemur fyrir að hætta þurfi skolun ef súrefnismettun verður of lág. Í okkar tilfelli þurfti að hætta lungnaskolon á hægra lunga vegna leka yfir í vinstra lungað. Slíkur leki getur skapað hættulegt ástand því þá berst vökvi út í það lunga sem sér um loftskipti þegar skolunin fer fram. Af þessum sökum er yfirleitt aðeins annað lungað skolað í einu enda þótt einnig hafi verið reynt að skola bæði lungu í sömu svæfingu með góðum árangri.³ Aðrir fylgikvillar lungnaskolunar eru loftbrjóst, vatnsloftbrjóst (*hydro-pneumothorax*) og fleiðruvökvi.^{4,5}

Lungnaskolon við próteinútfellingar í lungnablöðrum var fyrst lýst árið 1965 af Ramirez og félagum sem höfðu beitt meðferðinni við 6 sjúklinga með góðum árangri.⁶ Síðan þá hefur lungnaskolon verið fyrsta meðferð við próteinútfellingum í lungnablöðrum. Meðferðinni er þó aðeins beitt þegar mikil einkenni eru til staðar,^{1,5} eins og átti við í okkar tilfelli. Samkvæmt rannsókn Shah og féлага lækna 60% sjúklinga eftir tvær skolanir en 5 árum eftir greiningu hafa tveir þriðju sjúklinga gengist undir lungnaskolon og 80% hafa hlotið bata. Í áðurnefndri rannsókn þurftu 15% sjúklinga endurtekna skolun á hálfmáls fresti og 10% sjúklinga svöruðu meðferðinni ekki. Loks er talið að um fjórðungur sjúklinga læknaist án meðferðar⁷ og 10-15% deyja úr sjúkdómnum.⁸

Próteinútfellingar í lungnablöðrum er sjaldgæfur sjúkdómur en talið er að nýgengi sjúkdómsins sé á bilinu 0,36-0,49/milljón einstaklinga, enda þótt góðar faraldsfræðilegar rannsóknir vanti.¹ Flestir sjúklingar eru í kringum fertugt við greiningu og helmingi fleiri karlar greinast með sjúkdómnum en konur.¹ Að því best er vitað er þetta tilfelli það fyrsta sem lýst hefur verið hér á landi.

Orsök próteinútfellinga í lungnablöðrum er ekki þekkt í 90% tilvika en meingerð sjúkdómsins er rakin til Ig-G mótefna sem

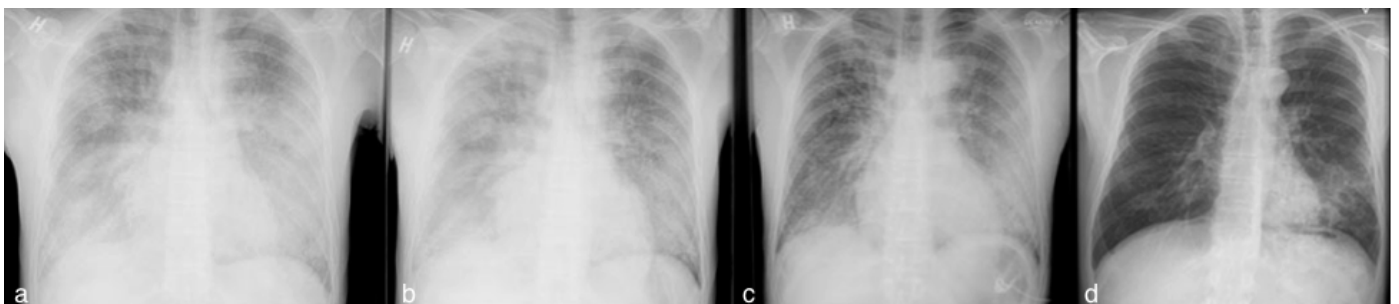
beinast gegn *granulocyte macrophage colony stimulating factor* (GM-CSF). Afleiðingin er skert starfsemi átfrumna í lungnablöðrum en þær viðhalda meðal annars jafnvægi á framleiðslu og niðurbroti lungnablöðruseytis.⁹

Sjúkdómurinn getur verið meðfæddur og tengist þá galla á genum sem kóða fyrir viðtökum GM-CSF og hefur þannig áhrif á bindingu viðtaka og boðferli.¹⁰ Aðrir sjúkdómar sem geta tengst próteinútfellingum í lungnablöðrum eru krabbamein ýmiss konar, og geta ekki síst komið fram hjá sjúklingum með illkynja blóðsjúkdóma sem þurfa beinmergsígræðslu. Einnig hafa sýkingar verið tengdar við próteinútfellingar í lungnablöðrum og má þar nefna veirusýkingar og sýkingar með *nocardia* og *pneumocystitis*. Mikil rykmengun á vinnustað er einnig talin geta stuðlað að próteinútfellingum í lungnablöðrum.^{1,8}

Greiningin er yfirleitt staðfest með vefjasýni frá lunga, sem má nálgast með berkjuspjögum eða opinni sýnatöku. Útlit er dæmigert í ljósmásjá, óháð orsök. Þar sést að lungnablöðrum og smæstu berkjur eru fullar af *periodic acid schiff* (PAS) jákvæðu frumusnaudu seyti. Uppbygging lungans er varðveitt og ekki merki um bólgu eða ífarandi vöxt.⁵ Berkjuskol er einnig jákvætt í PAS-litun og við smásjárskoðun sjást stórar froðukenndar átfrumur. Í skolun geta einnig fundist mótefni gegn GM-CSF.¹

Myndgreiningarrannsóknir eru ekki jafn afgerandi og vefjasýni eða berkjuskol. Oftast sýna þær samhverfar þéttingar aðlægt lungnaþortum sem geta líkst leðurblökuvængjum (*bat-wing sign*). Á tölvusneiðmyndum sjást oft hélubreytingar og þykkun á mótum lungnablöðruna (*interlobular septum*).¹

Öndunarmælingar sýna langoftast herpumynstur. Því miður var ekki gerð öndunarmæling fyrir lungnaskolon hjá okkar sjúklingi en öndunarmæling eftir skolun sýndi miðlungs herpu. Tveimur árum síðar voru öndunarmælingar innan eðlilegra marka.



Mynd 5. Röntgenmynd af lungum, a) fyrir lungnaskolon, b) eftir skolun á vinstra lunga, c) eftir skolun á báðum lungum, og d) 8 mánuðum eftir skolun á báðum lungum.

Á undanförunum árum hafa komið fram nýir valkostir í meðferð sem hægt er að grípa til þegar lungnaskolon skilar ekki tilætludum árangri. Má þar nefna meðferð með GM-CSF sem gefin er undir húð og svara allt að tveir þriðju sjúklinga þessari meðferð. Einnig er hægt að gefa GM-CSF í innöndunarúða.¹ Meðferð með rituximab, sem er einstofna mótefni sem fækkar plasmafrumum og um leið myndun á GM-CSF sjálfs-mótefnum, lofar góðu hjá þessum sjúklingum.¹

Hér hefur verið lýst tilfelli af próteinútfellingum í lungnablöðrum þar sem lungnaskolon var beitt með góðum árangri. Tveimur

árum síðar hefur sjúklingurinn náð góðum bata og ekki borið á endurkomu sjúkdómsins. Öndunarmælingar eru nánast eðlilegar og íferðir á lungnamynd ekki lengur til staðar. Vert er að hafa próteinútfellingar í huga hjá einstaklingum með mæði og dreifðar íferðir í lungum.

Þakkir fær Marianna Garðarsdóttir röntgenlæknir fyrir aðstoð við gerð mynda.

Heimildir

- Leth S, Bendstrup E, Vestertgaard H, Hilberg O. Autoimmune pulmonary alveolar proteinosis: Treatment options in year 2013. *Respirology* 2013; 18: 82-91.
- Rosen SH, Castelman B, Liebow AA. Pulmonary alveolar proteinosis. *N Eng J Med* 1958; 258: 1123-42.
- Beccaria M, Luisetta M, Rodi G, Corsico A, Zoia MC, Colato S, et al. Long term durable benefit after whole lung lavage in pulmonary alveolar proteinosis. *Eur Respir J* 2004; 23: 526-31.
- Vanderhelst E, Hanon S, Verbanck S, Schuermans D, Wissing K, Bonella F et al. Whole-Lung Lavage: A successful Treatment for Restoring Acinar Ventilation Distribution in Primary Acquired Pulmonary Alveolar Proteinosis. *Respiration* 2012; 84: 70-4.
- Gaetane Michaud, MD, Chakravarthy Reddy, MD, Armin Ernst MD. Whole Lung Lavage for Pulmonary alveolar Proteinosis. *Chest* 2009; 136: 1678-81.
- Ramirez RJ, Kieffer RF, Ball WC. Bronchopulmonary lavage in man. *Ann Intern Med* 1965; 63: 819-28.
- Shah PL, Hansell D, Lawson PR, Reid KB, Morgan C. Pulmonary alveolar proteinosis: clinical aspects and current concepts on pathogenesis. *Chest* 2004; 125: 2351-6.
- Seymour JF, Presneil JJ. Pulmonary alveolar proteinosis, progress in the first 44 years. *Am J Respir Crit Care Med* 2002; 166: 215-35.
- Tanaka N, Watanabe J, Kitamura T, Yamada Y, Kanegasaki S, Nakata K. Lungs of patients with idiopathic pulmonary alveolar proteinosis express a factor which neutralizes granulocyte-macrophage colony stimulating factor. *FEBS Lett* 1999; 442: 246-50.
- Ben-Dov I, Segel MJ. Autoimmune pulmonary alveolar proteinosis: clinical course and diagnostic criteria. *Autoimmune Rev* 2014. dx.doi.org/10.1016/j.autrev.2014.01.046

ENGLISH SUMMARY

Pulmonary alveolar proteinosis – a case report

Ragnheidur M. Johannesdóttir¹, Steinn Jonsson^{2,5}, Felix Valsson^{3,5}, Hronn Hardardóttir^{2,5}, Olof R. Amundadóttir^{2,5}, Eythor Björnsson^{2,5}, Sigfus Nikulasson^{4,5}, Tomas Guðbjartsson^{1,5}

Pulmonary alveolar proteinosis (PAP) is a rare lung disease of unknown origin, where an amorphous lipoprotein material accumulates in the alveoli of the lungs. We describe a young male with a four month history of progressive dyspnea, low grade fever, hypoxemia and weight loss. Chest X-ray showed diffuse interstitial and alveolar infiltrates in both lungs. The diagnosis of PAP was confirmed with trans-bronchial lung

biopsy. Because of a deteriorating clinical course a whole lung lavage was performed. Under general anesthesia, both lungs were lavaged with warm saline in two different sessions with good results. Two years later the patient is almost free of symptoms and lung function has markedly improved.

Departments of ¹Cardiothoracic Surgery, ²Pulmonology, ³Anesthesiology & Intensive care and ⁴Pathology Landspítali University Hospital, ⁵Faculty of Medicine, University of Iceland.

Key words: Pulmonary alveolar proteinosis, whole lung lavage, dyspnea, bronchoscopy, case report.

Correspondence: Tómas Guðbjartsson, tomasgud@landspitali.is