

# Kalkkirtlablaðra í miðmæti – sjúkratilfelli

Anna Höskuldsdóttir<sup>1</sup>, Höskuldur Kristvinsson<sup>2</sup>, Hallgrímur Guðjónsson<sup>3</sup>, Arnar Geirsson<sup>1</sup>, Tómas Guðbjartsson<sup>1,4</sup>

## ÁGRIP

Algengustu fyrirferðir í framanverðu miðmæti eru góðkynja æxli í hóstarkirtli en illkynja fyrirferðir eru líka vel þekktar. Hér er lýst tæplega sextugri konu með vaxandi kyngingarópægindi og fyrirferð á hálsi. Tölvu-sneiðmyndir sýndu tæplega 6 cm stóra vel afmarkaða vökvafyllta blöðru ofarlega í framanverðu miðmæti. Blaðran var fjarlægð með skurðaðgerð

og reyndist vera góðkynja kalkkirtlablaðra. Kyngingareinkenni hurfu en mælingar á kalkvaka og kalsíum í sermi bæði fyrir og eftir aðgerð voru eðlilegar. Kalkkirtlablöðrur í miðmæti eru afar sjaldgæfar en innan við 100 tilfellum hefur verið lýst í heiminum. Lýst er fyrsta íslenska tilfellinu.

## Inngangur

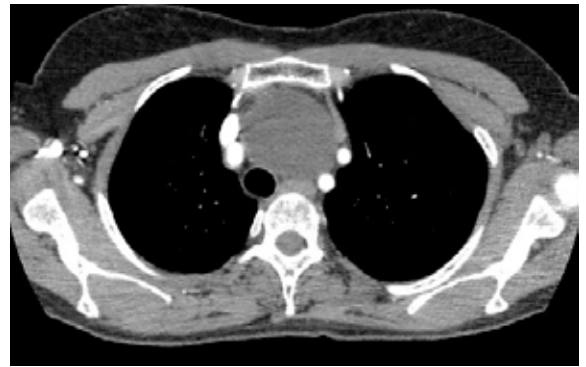<sup>1</sup>Hjarta- og lungna-skurðdeild, <sup>2</sup>almennri skurðlækningadeild, <sup>3</sup>meltingarlækningadeild Landspítala, <sup>4</sup>læknaeild Háskóla Íslands.

Höfundar eru öll læknar.

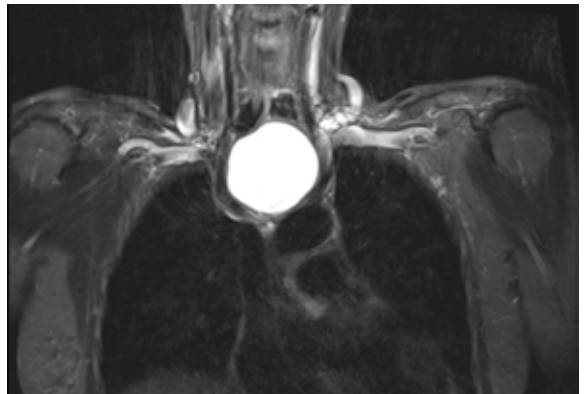
Æxli í hóstarkirtli, eitilfrumukrabbamein og góðkynja taugafrumuæxli (*neuroma*) eru algengustu fyrirferðir í miðmæti. Sjaldséðari eru ýmiss konar góðkynja blöðrur, eins og berkjublöðrur (*bronchogenic cysts*), og kalkkirtilsæxli.<sup>1</sup> Hér er lýst afar sjaldgæfu góðkynja æxli í framanverðu miðmæti sem ekki hefur verið lýst áður hérlendis.

## Tilfelli

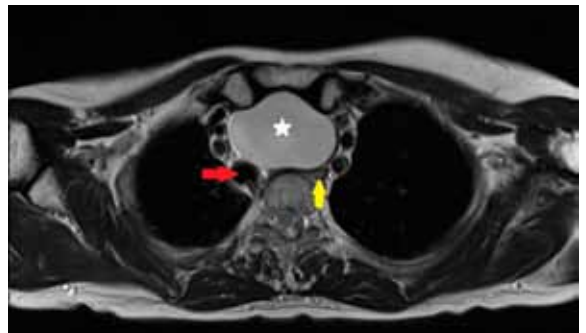
Almennt hraust 59 ára gömul kona leitaði læknis vegna nokkurra mánaða sögu um hægt vaxandi kyngingartregðu, bæði á fasta og fljótandi fæðu. Einnig kvartaði hún um eins konar núningshljóð frá hálsinum við kyngingu en var hvorki með brjóstverk né bakflæðieinkenni. Við skoðun sást fyrirferð á neðanverðum hálsi, mjúk viðkomu, sem ýtti barkanum til hægri. Spegln sýndi þrengsl í ofanverðu vélinda, að því er virtist vegna ytri þrýstings, en vélindaslímhúð var eðlileg. Einnig kom í ljós góðkynja sár í maga sem var jákvætt fyrir *Helicobacter pylori*-prófi. Hafin var meðferð með prótonpumpuhamli en beðið var með upprætingarmeðferð á *Helicobacter pylori*. Fengnar voru tölvusneiðmyndir af brjóstholi sem sýndu 5,7 x 5,3 x 5,0 cm blöðru ofarlega í framanverðu miðmæti. Fyrirferðin hafði góðkynja útlit enda vel afmörkuð frá nálægum vefjum, þar á meðal skjaldkirtli og hóstarkirtli (mynd 1). Á segulóm skoðun sást að fyrirferðin var vökvafyllt en þrýsti á vélinda, barka og hálsæðar (mynd 2 og 3). Við ómun á skjaldkirtli sást 11 mm vel afmarkaður hnútur í hægri blaði en að öðru leyti var kirtillinn eðlilegur. Blóðprufur reyndust allar eðlilegar, þar á meðal blóðhagur, natríum, kalíum, kreatínín, lifrarpróf, TSH og kalsíum (2,33 mmól/L, viðmiðunargildi 2,15-2,60 mmól/L). Vegna þess að orsök fyrirferðarinnar var óljós og óþægindi sjúklings umtalsverð, var ákveðið að fjarlægja blöðruna með skurðaðgerð. Í gegnum skurð á neðanverðum hálsi tókst að fjarlægja blöðruna í heild sinni (mynd 4). Gangur eftir aðgerð var góður og konan var útskrifuð



**Mynd 1.** Tölvusneiðmynd af brjóstholi sem sýnir vel afmarkaða lágþétta fyrirferð í framanverðu miðmæti.



**Mynd 2.** Segulóm skoðun af brjóstholi og hálsvæði sem sýnir að blaðran er vökvafyllt og vel afmörkuð frá aðlægum vefjum og líffærum.



**Mynd 3.** Þessi mynd af segulóm skoðun sýnir að blaðran (stjarna) þrýstir á barka (rauð ör) og vélinda (gul ör).

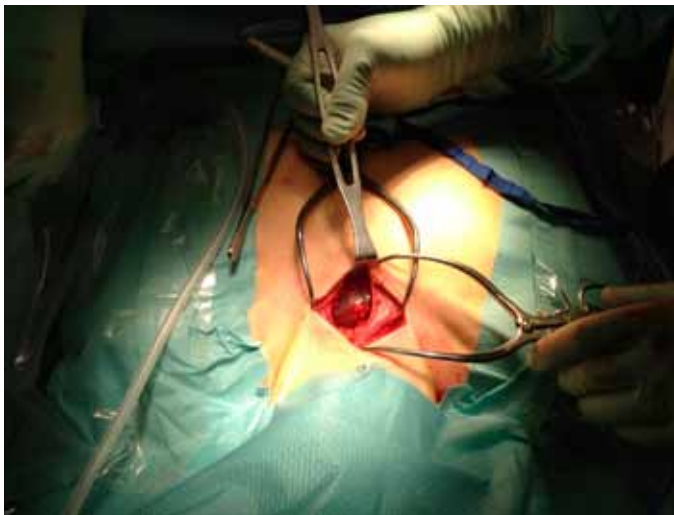Fyrirspurnir:

Tómas Guðbjartsson

tomasgud@landspitali.is

Greinin barst  
11. mars 2014,  
samþykkt til birtingar  
19. ágúst 2014.

Engin hagsmunatengsl  
gefin upp.



**Mynd 4.** Mynd úr aðgerð. Bláðran var fjarlægð í heild sinni í gegnum skurð á neðanverðum hálsi. Mynd: Tómas Guðbjartsson.

heim daginn eftir. Vefjagreining sýndi að um góðkynja kalkkirtla-blöðru var að ræða (mynd 5). Fylgst var með S-Ca<sup>+2</sup> eftir aðgerðina sem hélst eðlilegt. Tveimur mánuðum frá aðgerð var hún við góða líðan, kynging nánast eðlileg og S-Ca<sup>+2</sup> og S-PTH mælingar innan eðlilegra marka.

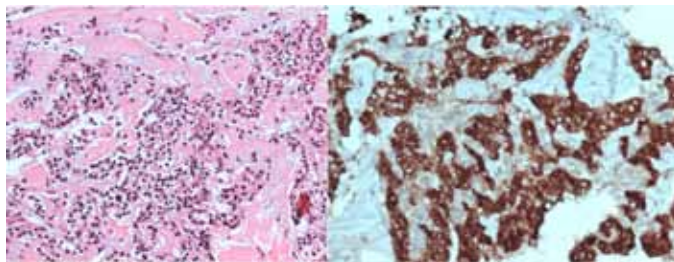
#### Umræður

Góðkynja blöðrur eru um 12-20% fyrirferða í miðmæti, en algengastar eru garnablöðrur (*enteric cysts*) og berkjublöðrur.<sup>1</sup> Miðmæti er skipt í efri og neðri hluta og er neðra miðmæti síðan skipt í fremra, aftara og miðsvæði. Blöðrur er helst að finna í miðhlutanum. Algengustu frumkomnu æxlin í miðmæti eru hóstarkirtilsæxli og eitilfrumukrabbamein, sem greinast oftast í fremra miðmæti, og taugafrumuæxli sem yfirleitt eru staðsett í aftara miðmæti. Yfirleitt eru þessar fyrirferðir án einkenna en í tveimur þriðju tilfella greinast góðkynja fyrirferðir í miðmæti fyrir tilviljun. Illkynja æxlum, sem oftast finnast í fremra miðmæti, fylgja hins vegar oft einkenni eins og brjóstverkir.<sup>2</sup>

Kalkkirtlablöðrur eru oftast staðsettar á hálsi. Þær eru mjög sjaldgæfar og er talið að þær séu innan við 1% allra fyrirferða á hálsi.<sup>3,4</sup> Afar sjaldgæft er að þær greinist í miðmæti eins og í þessu tilfelli. Alls hefur verið lýst rúmlega 100 tilfellum í heiminum,<sup>5</sup> en því fyrsta var lýst árið 1925 af De Quervan.<sup>6</sup> Kalkkirtlablöðrur eru yfirleitt 3-5 cm stórar, en geta orðið allt að 10-12 cm að stærð.<sup>7</sup>

Kalkkirtlarnir, sem eru yfirleitt fjórir en geta verið fleiri, eru yfirleitt staðsettir við aftanverðan skjaldkirtil. Þeir myndast frá þriðja og fjórða tálknþoka og ferðast síðan talsverða leið á háls-svæði áður en þeir ná endastöð bakvið skjaldkirtil. Um 20% kalkkirtla eru staðsettir utan skjaldkirtilssvæðis á hálsi sem rekja má til truflana í myndun þeirra á fósturskeiði.<sup>8</sup> Neðri kirtlarnir myndast frá þriðja tálknþokanum eins og hóstarkirtillinn og ferðast því stundum með honum niður í miðmæti.<sup>9</sup> Kalkkirtlablöðrur í miðmæti eru oftast taldar upprunnar frá neðri kirtlunum tveimur. Ekki er vitað hvernig kalkkirtlablöðrur myndast en nokkrar tilgátur hafa verið settar fram; til dæmis að um fósturfræðilegar leifar tálknþoka sé að ræða, hrörnun á kalkkirtilsæxli, vökvamyndun í kalkkirtli eða samruni margra smásærra blaðra.<sup>7</sup>

Kalkkirtlablöðrur valda oftast engum eða vægum einkennum og algengast er að þær greinist fyrir tilviljun vegna myndgrein-



**Mynd 5.** Smásjármynd úr blöðruveggnum. Til vinstri (H&E litun) sjást eyjar af frumum með kringlóttu kjarna og umfrymi sem er ýmist eosinophilt eða tært og getur samrýmt kalkkirtlafrumum (*chief cells*) og oxyphil frumum. Hægra megin hafa þessar frumur verið ónæmisliðaðar fyrir kalkvaka og með því staðfest að um kalkkirtlaef er að ræða.

ingar á óskyldum sjúkdómum.<sup>4</sup> Í 90% tilfella er blaðran óstarfhæf, það er ekki hormónamyndandi, líkt og í þessu tilfelli, og kalkvaki (S-PTH), S-Ca<sup>+2</sup> og skjaldkirtilspróf eðlileg.<sup>10</sup> Hjá 10% sjúklinga er blaðran hins vegar virk og framleiðir hormón.<sup>10</sup> Kalkvaki og S-Ca<sup>+2</sup> eru þá hækkuð og einkenni frumkomins kalkvakaóhófs geta komið fram, eins og nýrnasteinar, þreyta, liðeinkenni, beinþynnning, þunglyndi og kvíði.<sup>11</sup> Algengustu einkennin eru staðbundinn þrýstingur á nálæg líffæri, til dæmis kyngingarópægindi, mæði, hæsi og hósti. Í þessu tilfelli var kyngingarvandamál aðalkvörtunin vegna þrýstings blöðrunnar á vélindað. Athyglisvert er að þótt æxlið hafi þrýst á berkjuna voru einkenni frá öndunarferum hverfandi.

Meðferð á kalkkirtlablöðru fer aðallega eftir einkennum. Ef um virka hormónamyndandi blöðru er að ræða er talin ábending fyrir skurðaðgerð, óháð stærð og hvort einkenni kalkvakaóhófs eru til staðar eða ekki.<sup>7</sup> Óstarfhæfar blöðrur má meðhöndla með ástungu sem fyrstu meðferð en árangur er umdeildur og hætt er við endurkomu.<sup>4,12</sup> Ef óþægindi eru til staðar vegna þrýstings á nálæg líffæri er mælt með skurðaðgerð, eins og í þessu tilfelli þar sem blaðran þrengdi að barka. Herslismeðferð (*sclerotherapy*) með etanóli og tetracyclíni hefur einnig verið reynd en lítið er vitað um árangur.<sup>13</sup>

Nákvæm greining kalkkirtlaðra getur verið erfið þar sem útlit þeirra er ósértækt á myndgreiningu. Auk þess getur verið erfið að fá vefjasýni til greiningar með finnálarástungu. Hægt er að mæla kalkvaka úr vökva í blöðrunni. Magn kalkvaka í blöðrunni segir þó ekki til um hvort um óstarfhæfa eða starfhæfa blöðru er að ræða.<sup>4</sup> Í þessu tilfelli var slík mæling ekki gerð.

Hægt er að fjarlægja blöðru í framanverðu miðmæti í gegnum hálskurð í þremur tilfellum af fjórum. Þetta reyndist vel í þessu tilfelli. Stundum liggur blaðran þó það djúpt að gera þarf bringubeins- eða brjóstholsskurð (*thoracotomy*) til að fjarlægja hana.<sup>7</sup> Einnig hefur verið lýst tilfellum þar sem notast hefur verið við brjóstholssjá (*thoracoscopy*) og jafnvel aðgerðarþjarka (*robot*).<sup>14</sup> Þegar kalkvakaóhóf er til staðar verður að gæta vel að S-Ca<sup>2+</sup> eftir aðgerðina.<sup>7,15</sup>

Þetta tilfelli sýnir að greining á blöðrum í miðmæti getur verið vandasöm, enda einkenni þeirra og útlit á myndgreiningu ósértæk. Greining getur því verið erfið og fæst oft ekki staðfest nema með því að fjarlægja þær með skurðaðgerð. Enda þótt kalkkirtlablöðrur séu sjaldgæfar verður að hafa þær í huga sem mismunagreiningu fyrirferða í miðmæti eða neðarlega á hálsi.

Þakkir fá Maríaanna Garðarsdóttir röntgenlæknir og Margrét Sigurðardóttir meinafræðingur fyrir aðstoð við gerð mynda.

## Heimildir

- Duwe BV, Sterman DH, Musani AI. Tumors of the mediastinum\*. CHEST Journal 2005; 128: 2893-909.
- Davis RD Jr, Oldham HN Jr, Sabiston DC Jr. Primary cysts and neoplasms of the mediastinum: recent changes in clinical presentation, methods of diagnosis, management, and results. Ann Thorac Surg 1987 44: 229-37.
- Rosenberg J, Orlando R 3rd, Ludwig M, Pyrtek LJ. Parathyroid cysts. Am J Surg 1982; 143: 473-80.
- Ippolito G, Palazzo FF, Sebag F, Sierra M, De Micco C, Henry JF. A single-institution 25-year review of true parathyroid cysts. Langenbecks Arch Surg 2006; 391: 13-8.
- McKay GD, Ng TH, Morgan GJ, Chen RC. Giant functioning parathyroid cyst presenting as a retrosternal goitre. ANZ J Surg 2007; 77: 297-304.
- de Quervain F. Epithel-Körperchen-Cyste. Schweiz Med Wochenschr 1925; 55: 1169-70.
- Shields TW, Immerman SC. Mediastinal parathyroid cysts revisited. Ann Thorac Surg 1999; 67: 581-90.
- Roy M, Mazeh H, Chen H, Sippel RS. Incidence and localization of ectopic parathyroid adenomas in previously unexplored patients. World J Surg 2013; 37: 102-6.
- Phitayakorn R, McHenry CR. Incidence and location of ectopic abnormal parathyroid glands. Am J Surg 2006; 191: 418-23.
- Ghervan C, Goel P. Parathyroid cyst, a rare cause of cystic cervical lesion. Case report. Med Ultrason 2011; 13: 157-60.
- Mazeh H, Sippel RS, Chen H. Three large, functioning cystic parathyroid adenomas. Endocr Pract 2012; 18: e14-6.
- Pontikides N, Karras S, Kaprara A, Cheva A, Doumas A, Botsios D, et al. Diagnostic and therapeutic review of cystic parathyroid lesions. Hormones (Athens) 2012; 11: 410-8.
- Fortson JK, Patel VG, Henderson VJ. Parathyroid cysts: a case report and review of the literature. Laryngoscope 2001; 111: 1726-8.
- Alesina PF, Moka D, Mahlstedt J, Walz MK. Thoracoscopic removal of mediastinal hyperfunctioning parathyroid glands: personal experience and review of the literature. World J Surg 2008; 32: 224-31.
- McCoy KL, Yim JH, Zuckerbraun BS, Ogilvie JB, Peel RL, Carty SE. Cystic parathyroid lesions: functional and nonfunctional parathyroid cysts. Arch Surg 2009; 144: 52-6; discussion 56.

## ENGLISH SUMMARY

## Mediastinal parathyroid cyst – a case report

Hoskuldsdóttir A<sup>1</sup>, Kristvinsson H<sup>2</sup>, Gudjonsson H<sup>3</sup>, Geirsson A<sup>1</sup>, Gudbjartsson T<sup>1,4</sup>

The most common causes of mediastinal masses are thymomas, lymphomas and neuromas. Mediastinal cysts, such as bronchogenic cysts, which are usually benign, are less common. We report the case of a 59-year-old woman with a history of progressive dysphagia. A computed tomography scan revealed a cystic lesion in the anterior mediastinum. The cyst was surgically resected and turned out to be a benign

parathyroid cyst. The patient's symptoms disappeared after surgical removal. Both the serum calcium and parathyroid hormone levels were normal before, and after surgery. Parathyroid cysts are rare lesions of the mediastinum and only around 100 cases have been reported in literature. Here we report the first case of a mediastinal parathyroid cyst in Iceland.

**Keywords:** Parathyroid cyst, mediastinal tumor, benign, mediastinum, dysphagia, non-functioning.

**Correspondence:** Tomas Gudbjartsson, tomasgud@landspitali.is

Departments of <sup>1</sup>Cardiothoracic Surgery, <sup>2</sup>General Surgery and <sup>3</sup>Gastroenterology, <sup>4</sup>Faculty of Medicine, University of Iceland