

Járnmaðurinn – sjúkratilfelli

Ágrip

**Margrét Jóna
Einarsdóttir**
kandidat^{1,2}

**Sigrún Edda
Reykdal**
blóðlæknir^{3,4}

**Brynjar
Viðarsson**
blóðlæknir^{3,4}

Algengasta orsök smáfrumublóðleysis er járnskortur. Sagt er frá 29 ára manni sem hafði verið með mæði, slappleika og svæsið smáfrumublóðleysi í þrjár vikur þrátt fyrir þriggja ára járnþöku. Blóðgjafir hækkuðu blóðrauða tíma-bundið en járnþöku í æð höfðu engin áhrif. Beinmergrannsókn greindi arfgengt járnkímfrumublóðleysi. Pýridoxín leiðrétti blóðleysið en maðurinn þurfti á endurteknum aftöppunum að halda vegna mikillar járnþöku. Nú tekur hann pýridoxín, er einkennalaus og með eðlilegan blóðhag.

Sjúkratilfelli

Tuttugu og níu ára gamall maður sem hafði verið með sáraristilbólgu (*colitis ulcerosa*) kom til læknis eftir að hafa verið slappur, með höfuðverk og vaxandi mæði um þriggja vikna skeið. Hann hafði svartar hægðir sem hann tengdi inntöku járntaflna en var ekki með ferskt blóð í hægðum. Hann hafði greinst með sáraristilbólgu fyrir níu árum og verið einkennalítill á mesalazini. Þremur árum fyrir komu, hafði fundist smáfrumublóðleysi (*microcytic anemia*), blóðrauði (hemóglóbín, Hb) 115 g/L og MCV (*mean corpuscular volume*, meðalfrumurými) 70 fl. Stuttu síðar var maðurinn settur á járnþöflu og talinn vera með járnskortsblóðleysi þrátt fyrir að mælingar á járnþöflu væru innan eðlilegra marka. Síðan þá, eða í þrjú ár, hafði hann tekið járnþöflu tvisvar á dag og fann fyrir höfuðverk ef þær gleymdust. Hann tók engin önnur lyf utan Naproxen 500 mg eftir þörfum. Hann var af íslensku bergi brotinn. Móðurafi hans lést fyrir 50 árum úr hvítblæði og föðurafi var með ristilbólgu.

Maðurinn var föflur við skoðun með eðlileg lífsmörk. Við hjartahlustun heyrðist slagbils óhljóð yfir hjartastað. Próf fyrir blóði í saur (Hemoccult®) reyndist jákvætt.

Blóðrannsóknir sýndu verulegt smáfrumublóðleysi (Hb 57 g/L, MCV 66,9 fl), járn mældist 38,9 µmol/L og ferrítín 663 µg/L (tafla 1). Sökk var vægt hækkað 27 mm/klst. Magaspeglun leiddi í ljós væga vélindabólgu með fleiðrum (*erosive esophagitis*). Ristilspeglun staðfesti endaparnsbólgu (*distal proctitis*). Tölvusneiðmynd af kvið var ómarkverð. Holsjárhyllkisrannsókn (*capsular endoscopy*) reyndist eðlileg. Meðferð föflst

í blóðgjöf og fékk hann sex einingar af blóði á sjö dögum sem hækkaði Hb upp í 106 g/L.

Á næstu þremur mánuðum fékk hann samantlagt 13 einingar af blóði auk þess að fá járn í æð (Venofer®) en var samt áfram blóðlítill og ferrítín var mikið hækkað (1950 µg/L). Honum var því vísað til blóðlæknis til frekari uppvinnslu. Á þeim tíma var maðurinn hættur að geta stundað vinnu vegna slappleika. Hb var 80 g/L og rauðu blóðkornin ennþá smá, MCV 76 fl. Á blóðstroki sást mjög mikill breytileiki í stærð og lögun rauðra blóðkorna. Járn var áfram hátt, 41 µmol/L, járnbindigeta lág, 41 µmol/L, og járnmettun (járn/járnbindigeta x 100) því gríðarlega aukin eða 100% (eðlilegt 20-45%). Ferrítín var áfram mjög hátt, 1863 µg/L. Erythrópoietín var eðlilegt og engin merki voru um blóðlýsu (laktat dehydrógenasi og haptóglóbín eðlilegt). Þær þrjár stökkbreytingar í HFE-geni sem tengjast arfgengri járnþöflu (*hereditary hemochromatosis*) reyndust ekki vera til staðar. Beinmergsstrok sýndi frumuríkan merg án merkja um mergmisþroska (*myelodysplasia*). Járnþöflu voru auknar og hringjárnkímfrumur (*ring-sideroblasts*) voru áberandi (sjá mynd 1). Við skoðun á 10 ára gömlum blóðþrúfum kom í ljós eðlilegt Hb 138 g/L, en mikið lækkað MCV 74 fl.

Beinmergrannsóknin og löng saga um smá rauð blóðkorn án járnskorts sýndi að þetta

Tafla 1. Niðurstöður blóðrannsókna við innlögn. Gildi utan viðmiðunarmarka eru merkt með stjörnu (*).

| | Niðurstaða | Viðmiðunarmörk |
|---------------|-------------------------|----------------------------|
| Hvít blóðkorn | 7,3 x10 ⁹ /L | 4-10 x10 ⁹ /L |
| Hemóglóbín | *57 g/L | 135-175 g/L |
| Hematókrít | *0,175 | 0,395-0,515 |
| MCV | *66,9 fl | 80-96 fl |
| MCH | *21,8 pg | 26,5-33,5 pg |
| Blóðflögur | *458 10 ⁹ /L | 150-400 10 ⁹ /L |
| Sökk | *27 mm/klst. | <15 mm/klst. |
| Netfrumur | 4,3% | 0,610-2,24% |
| S-Járn | *38,9 µmol/L | 10-30 µmol/L |
| Ferrítín | *663 µg/L | 15-400 µg/L |
| Albúmín | 41 g/L | 38-50 g/L |
| B-12 | 281,3 pmól/L | 200-800 pmól/L |
| Fólat | 20,1 nmól/L | 7-39 nmól/L |

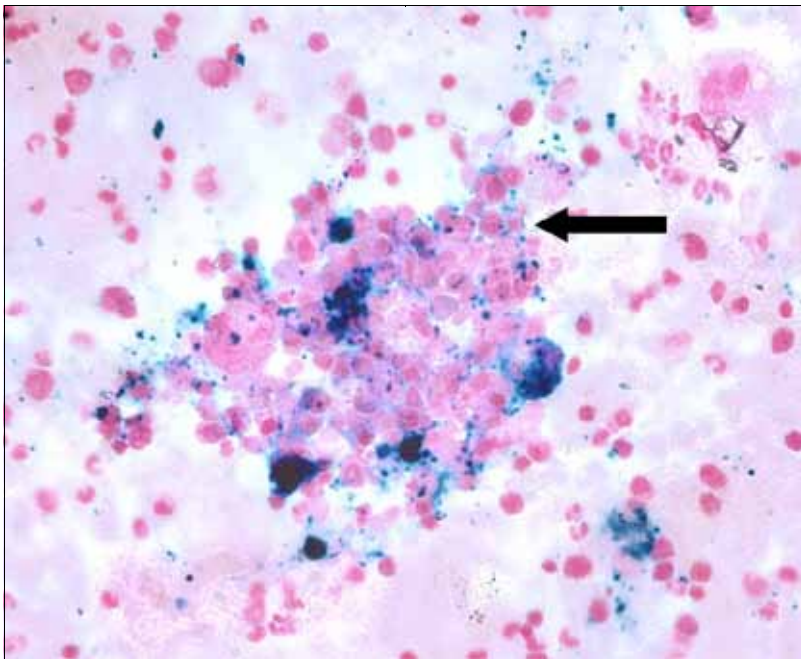
MCV – mean corpuscular volume = meðalfrumurými
MCH – mean corpuscular hemoglobin = meðalfrumuraði

Lykilorð: arfgengt járnkímfrumublóðleysi, smáfrumublóðleysi, járnþöflu.

¹Læknadeild Háskóla Íslands, ²Landspítala, ³blóðlækningsdeild, ⁴rannsóknarstofu í blóðmeinafræði Landspítala.

Fyrirspurnir og bréfaskipti:
Brynjar Viðarsson,
rannsóknarstofu í
blóðmeinafræði
2. hæð, K-byggingu,
Landspítala Hringbraut,
101 Reykjavík.

brynvida@landspitali.is



Mynd 1. Járnlitun (prussian blue litun) á beinmergsstroki. Járn litast blátt. Örin bendir á hringjárnkímfrumu (ring-sideroblast). Þar sjást útfellingar járns í hvatberum forstiga rauðra blóðkorna hringinn í kringum kjarnann.

var arfgengt járnkímfrumublóðleysi (*hereditary sideroblastic anemia*). Meðferð með píridoxíni 100 mg daglega var hafin og öll járnmeðferð stöðvuð. Góð svörun fékkst við meðferðinni og þremur mánuðum seinna var Hb kominn í 139 g/L án blóðgjafa. Hófst þá meðferð járnofhleðslunnar sem rekja mátti til endurtekinnna blóð- og járnkjafa. Á næstu 18 mánuðum var tappað alls af honum 19 einingum af heilblóði (allt að 5000 mg járns). Allan þann tíma var hann einungis á píridoxíni og hélt uppi góðu Hb-gildi þrátt fyrir stífar aftappanir. Fimm árum síðar, við síðustu skoðun, var hann ennþá einkennalaus á píridoxíni með Hb 135 g/L og ferrítín 230 µg/L.

Umræða

Járnskortur er algengasta ástæða smáfrumublóðleysis í norðanverðri Evrópu.¹ Aðrar orsakir eru meðal annars ættgengt dvergekornablóðleysi (*thalassemia*), blóðleysi vegna langvinnra sjúkdóma og áunnið eða ættgengt járnkímfrumublóðleysi.² Í uppvinnslu á smáfrumublóðleysi er mikilvægt að mæla járn, járnbindigetun og ferrítín í blóði til að reyna að komast nær orsökum blóðleysisins. Lækkun á ferrítíni og hækkun á járnbindigetun eru dæmigerðar niðurstöður fyrir járnskortsblóðleysi.^{1,2} Járnskortur er hins vegar ólíkleg ástæða blóðleysis ef ferrítín er eðlilegt eða hækkað.¹

Í þessu tilfelli er lýst blóðleysi hjá manni með tiltölulega lítið virka sáraristilbólgu. Mæling á ferrítíni getur verið misvísandi há ef um langvinnan bólgusjúkdóm er að ræða þar sem ferrítín er prótein sem hækkar við bráða bólgu-

svörun.² Mæling á járnbindigetun getur verið hjálpleg til að greina á milli járnskortsblóðleysis og blóðleysis vegna langvinnra sjúkdóma. Við járnskortsblóðleysi hækkar járnbindigetun en lækkar ef blóðleysi er vegna langvinnra sjúkdóms.² Í okkar tilfelli var járnbindigetun við neðri viðmiðunarmörk og ferrítín hátt sem samrýmist illa járnskorti. Járnmettunin var einnig há, 100%, en er oftast lækkuð (<16%) í járnskortsblóðleysi.²

Járnofhleðsla er algeng í járnkímfrumublóðleysi og er hluti af sjúkdómsmyndinni.³ Í þessu sjúkratilfelli var járnofhleðslan alvarlegri þar sem járnmeðferð var haldið áfram í langan tíma þrátt fyrir hratt hækkandi ferrítín. Þetta ástand versnaði einnig með tíðum blóðgjöfum. Slík járnofhleðsla (*transfusional siderosis*) getur verið lífshættuleg, meðal annars með útfellingum í hjarta með tilheyrandi leiðsluflunum og hjartsláttaróreglu.^{2,4} Er því nauðsynlegt að minnka járnofhleðslu eins fljótt og hægt er. Einfaldasta og jafnframt virkasta meðferðin er aftöppun heilblóðs. Einnig eru til járnbindandi lyf sem minnka járnbirgðir líkamans smám saman. Þau lyf eru oft hægvirki, erfið í notkun og dýr auk þess að hafa margar aukaverkanir.^{2,5} Beinmergsrannsókn leiddi til réttar greiningar í þessu tilfelli. Járnkímfrumurnar (*sideroblastar*) sem sást í járnlitun á beinmergssoði eru einkennandi fyrir járnkímfrumublóðleysi, járníð raðar sér í kringum kjarna forstiga rauðra blóðkorna á hringlaga hátt. Slíkt blóðleysi getur verið áunnið eða meðfætt.² Áunna formið er talið algengara og eru þekktar orsakir fyrir því, til dæmis etanól, koparskortur, hypóthermía og ákveðin lyf, svo sem ísóníazíd og chlórámfenicól. Þá getur mergmisþroski einnig haft þetta útlit.²

Margar mismunandi stökkbreytingar liggja að baki meðfæddu járnkímfrumublóðleysi og er stökkbreyting á X-litningi í geninu *Delta-aminolevulinat synthase 2 (ALAS2)* algengust.² ALAS2-genið skráir fyrir fyrsta ensíminu í nýmyndun heme-ameinda í forstigum rauðra blóðkorna.⁶ Píridoxín er hjálparensím í þessu fyrsta skrefi heme-myndunar. Sjúklingar sem eru með stökkbreytingar nálægt bindistað píridoxíns á ALAS2 eru líklegri til að svara meðferð með píridoxíni en þeir sem eru með stökkbreytingu fjær bindistaðnum.³ Stökkbreytingar í ALAS2 valda minnkaðri myndun á heme-sameindum sem síðan veldur blóðleysi og útfellingu járns í hvatberum forvera rauðra blóðkorna hringinn í kringum kjarnann sem er einkennandi fyrir sjúkdóminn.^{2,3} Stökkbreytingarnar valda mismiklu blóðleysi og þar af leiðandi mismiklum einkennum. Sumir greinast á barnsaldri en aðrir greinast ef til vill ekki.³ Í tilfelli sem hér er

lýst er sagt frá manni sem hafði haft smá rauð blóðkorn í að minnsta kosti tíu ár og bendir það frekar til meðfædds galla en til áunnins forms járnkímfrumublóðleysis sem einnig er oftast stórsætt blóðleysi (macrocytic anemia). Annað sem styður að um meðfætt form sé að ræða er góð svörun við píridoxínmeðferð.^{2,3}

Hér er rakið tilfelli þar sem ungur íslenskur maður leitaði til læknis vegna smáfrumublóðleysis sem var misgreint sem járnskortsblóðleysi, þó svo að blóðrannsóknir bentu ekki á járnskort. Betri líðan sjúklingsins við töku járntafna spilaði þar inn í en einnig það að hann var með sáraristilbólgu sem getur leitt til blóðmissis um meltingarveg og hækkunar ferrítíns vegna bólgu. Er því oft erfitt að túlka niðurstöður á járnþag hjá slíkum einstaklingum. Maðurinn var hins vegar ekki með það virkan bólgusjúkdóm að hann gæti skýrt hina miklu hækkun á ferrítíni og saga mannsins ítrekar mikilvægi þess að túlka járnþag rétt.

Draga má þann lærdóm af þessu tilfelli að ekki er allt smáfrumublóðleysi hjá Norður-Evróubúum vegna járnskorts og slíkt blóðleysi þarfnast frekari rannsókna þegar járnmeðferð skilar ekki tilætluðum árangri. Mikilvægt er að slíkum sjúklingum sé fylgt vel eftir þar sem járnþag verður oft mikil og lífshættuleg.

Heimildir

1. Tefferi A. Anemia in adults: a contemporary approach to diagnosis. *Mayo Clin Proc* 2003; 78: 1274-80.
2. Greer JPF, Lukens J, Rodgers JN, Paraskevas GM, Glader B. *Wintrobe's clinical hematology*. 11th Edition ed. Lippincott Williams & Wilkins, Filadelfíu 2004: 835-42; 959-61.
3. Camaschella C. Recent advances in the understanding of inherited sideroblastic anaemia. *Br J Haematol* 2008; 143: 27-38.
4. Kremastinos DT, Tsetsos GA, Tsiapras DP, Karavolias GK, Ladis VA, Kattamis CA. Heart failure in beta thalassemia: a 5-year follow-up study. *Am J Med* 2001; 111: 349-54.
5. Schmid M. Iron chelation therapy in MDS: what have we learnt recently? *Blood Rev* 2009; 23 Suppl 1: S21-5.
6. Camaschella C. Hereditary sideroblastic anemias: pathophysiology, diagnosis, and treatment. *Semin Hematol* 2009; 46: 371-7.

The Iron-man: A case-report

The most common cause of microcytic anemia is iron deficiency. We report a 29 year old man with history of dyspnea, fatigue and severe microcytic anemia despite iron therapy for 3 years. Blood transfusions elevated the hemoglobin levels temporarily, but iv iron did not. Bone marrow showed

sideroblastic anemia. The anemia resolved with pyridoxine treatment but severe iron overload necessitated multiple phlebotomies. Today the patient is asymptomatic on pyridoxine with a normal hemoglobin level.

Einarsdóttir MJ, Reykdal SE, Vidarsson B.

The Iron-man: A case-report. *Icel Med J* 97; 2011: 31-3

Key words: hereditary sideroblastic anemia, microcytic anemia, transfusional siderosis.

Correspondence: Brynjar Viðarsson, brynjarvida@landspitali.is

Barst: 14. maí 2010, - samþykkt til birtingar: 20. október 2010
Hagsmunatengsl: Engin