

Fósturhjartaómskoðanir á Íslandi 2003-2007; ábendingar og útkoma

Ágrip

**Sigurveig
Pórisdóttir**
læknanemi¹

**Hildur
Harðardóttir**
fæðinga- og
kvensjúkdómalæknir^{1,2}

**Hulda
Hjartardóttir**
fæðinga- og
kvensjúkdómalæknir²

**Gylfi
Óskarsson**
barnahjartalæknir^{1,3}

**Hróðmar
Helgason**
barnahjartalæknir³

**Gunnlaugur
Sigfússon**
barnahjartalæknir^{1,3}

Lykilorð: fósturhjartaómskoðun,
ábendingar, meðfæddir
hjartagallar.

Inngangur: Í þessari rannsókn voru skoðaðar ábendingar og útkoma fósturhjartaómskoðana og hvaða ábendingum fylgja mestar líkur á hjartagalla.

Efniviður og aðferðir: Farið var yfir ábendingar og útkomu fósturhjartaómana sem gerðar voru á árunum 2003-2007 og hjartagallar sem greindust skráðir. Meðgöngulengd við greiningu, hnakkaþykkt fósturs við 12 vikur, afdrif þungunar, niðurstöður krufninga og greining barns eftir fæðingu fengust úr sjúkraskýrslum.

Niðurstöður: Alls voru framkvæmdar 1187 fósturhjartaómskoðanir og greindist hjartagalli í 73 fósturum. Algengasta ábendingin var fjölskyldusaga um hjartagalla (631/1187;53,2%) sem leiddi til greiningar 18 hjartagalla í fósturlífi (18/631;2,9%). Næstalgengasta ábendingin var aukin hnakkaþykkt (159/1187;13,4%) og voru 16 hjartagallar greindir (16/159;10,1%). Þrjátíu konur (30/1187;2,5%) fóru í fósturhjartaómun vegna óeðlilegrar fjögurra hólfa sýnar sem leiddi til greiningar 22 (22/30;73,3%) hjartagalla sem kröfðust inngrips á nýburaskeiði eða höfðu slæmar horfur. Aðrar ábendingar leiddu til greiningar á minniháttar hjartagöllum.

Ályktanir: Óeðlileg fjögurra hólfa sýn er mikilvægasti forspárþátturinn fyrir greiningu hjartagalla í fósturlífi. Sú ábending var aðeins 2,5% af heildarfjölda fósturhjartaómana á tímabilinu en leiddi til greiningar 30% allra hjartagalla og voru allir meiriháttar.

Inngangur

Meðfæddir hjartagallar eru algengastir allra fæðingargalla og valda flestum dauðsföllum.¹ Á árunum 1990-1999 greindust 740 börn eða 1,7% lifandi fæddra barna á Íslandi með hjartagalla.² Nýgengi meðfæddra hjartagalla virðist því vera hærra hér en erlendis þar sem talið er að um 1% lifandi fæddra barna hafi hjartagalla.²⁻⁴ Stafar þetta af auknum fjölda minniháttar hjartagalla en nýgengi alvarlegra hjartagalla er í samræmi við erlendar rannsóknir.² Um þriðjungur meðfæddra

hjartagalla á Íslandi er meiriháttar og þarfnast meðferðar fljótlega eftir fæðingu.² Almennt er talið að helmingur meðfæddra hjartagalla séu meiriháttar. Mikilvægt er að greina alvarlega hjartagalla fyrir fæðingu þar sem sýnt hefur verið fram á að þá eru horfur barna betri eftir fæðingu samanborið við börn sem fæðast með ógreindan hjartagalla.^{5,6}

Öllum konum er boðin ómskoðun með tilliti til byggingargalla fósturs um miðja meðgöngu. Þá er svokölluð fjögurra hólfa sýn notuð til að meta hvort fjögur hólfa hjartans séu til staðar og hvort eðlileg skil séu á milli hólfa og að samræmi sé milli stærðar slegla annars vegar og gátta hins vegar. Rannsóknir á næmi fjögurra hólfa sýnar til að greina byggingargalla í hjarta hafa gefið mjög mismunandi niðurstöður eða á bilinu 15-80%.⁷⁻⁹ Fósturhjartaómskoðun hefur reynst vera áreiðanlegt tæki til greiningar á hjartagöllum á fósturskeiði og gerir kleift að greina fleiri hjartagalla en áður.¹⁰ Þó greinast flestir meðfæddir hjartagallar eftir fæðingu.^{2,11,12}

Engar íslenskar rannsóknir hafa verið gerðar á því hvaða ábendingar fyrir fósturhjartaómskoðunum leiða til flestra greininga hjartagalla á fósturskeiði. Í þessari rannsókn verða skoðaðar algengar ábendingar fyrir fósturhjartaómskoðun og lagt mat á hverjum fylgja mestar líkur á hjartagalla. Þær upplýsingar eru gagnlegar við mat á því hvaða einstaklingum á öðrum fremur að vísa áfram til fósturhjartaómskoðunar.

Efniviður og aðferðir

Farið var yfir niðurstöður fósturhjartaómana sem framkvæmdar voru á árunum 2003-2007. Í þeim tilfellum þar sem hjartagalli fannst voru ábending og niðurstaða rannsóknarinnar skráðar. Ábendingum var skipt í áhættuþætti í fjölskyldu, áhættuþætti móður og áhættuþætti fósturs (tafla I og skifurit).¹³

Upplýsingum um meðgöngulengd við greiningu og hnakkaþykkt fósturs við 12 vikna skoðun var aflað úr skráum fósturgreiningardeildar

¹Læknadeild HÍ,
²kvennasviði, ³Barnaspítala
Hringsins, Landspítala
Hringbraut.
Fyrirspurnir og bréfaskipti:
Hildur Harðardóttir,
kvennasviði Landspítala
Hringbraut, 101 Reykjavík.
nhard@landspitali.is

Tafla I. Tilvísunarástæður fyrir fósturhjartaómskoðun.

Áhættuþættir fjölskyldu

- Áður eignast barn með meðfæddan hjartagalla
- Faðir með meðfæddan hjartagalla
- Erfðasjúkdómar (til dæmis Marfans, Noonans)

Áhættuþættir móður

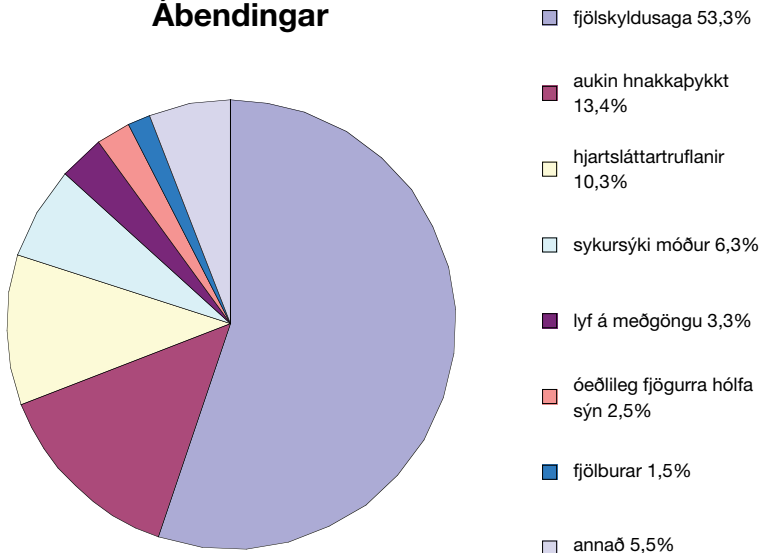
- Móðir með meðfæddan hjartagalla
- Efnaskiptasjúkdómur (til dæmis sykursýki, fenylnetónmiga)
- Inntaka fósturskemmandi efna (til dæmis litíum, retinoíðar, flogaveikilyf, áfengi)
- Sýking á meðgöngu (til dæmis rauðir hundar, parvo B19, CMV, toxoplasmosis)
- Sjálfsonæmissjúkdómar (til dæmis rauðir úlfar, Sjögren sjúkdómur)

Áhættuþættir fósturs

- Óeðlileg fjögurra hólfa sýn
- Önnur missmiði en á hjarta
- Litningagalli
- Hjartsláttartruflun
- Fósturbjúgur
- Aukin hnakkþykkt
- Fjölburar og TTTS

CMV=cytomegalovirus; TTTS=twin-to-twin transfusion syndrome

Ábendingar



Tafla II. Alþjóðleg heiti hjartagalla og íslenskar þýðingar.

Alþjóðlegt heiti	Íslenskt heiti	Skammstöfun
Ventricular septal defect	Sleglaskilagalli	VSD
Atrial septal defect	Gáttaskilagalli	ASD
Atrio-ventricular septal defect	Lokuvísagalli	AVSD
Mitral valve regurgitation	Míturlokuleki	MVR
Tricuspid atresia	Þríblöðkulokun	TAT
Interrupted aortic arch	Rof á ósæðarþoga	IAA
Coarctation aortae	Ósæðarþrengsli	CoA
Tricuspid regurgitation	Þríblöðkulokuleki	TR
Hypoplastic left heart syndrome	Vanþroska vinstra hjarta	HLHS
Pulmonary stenosis	Lungnaslagæðarþrengsli	PS
Double outlet right ventricle	Tvófalt útfall hægra slegils	DORV
Transposition of the great arteries	Víxlun meginslagæða	TGA
Tetralogia of Fallot	Ferna Fallots	TOF
Pulmonary atresia	Lungnaslagæðarlökun	PAT

Landspítala. Afdrif þungana þar sem hjartagalli greindist með fósturhjartaómskoðun voru könnuð og greiningar hjartagalla eftir fæðingu fengin úr sjúkraskýrslum.

Um miðja meðgöngu er öllum konum boðin ómskoðun með tilliti til stærðar fósturs, fylgjustaðsetningar og byggingargalla líffæra, þar með talin fjögurra hólfa sýn hjarta. Þessi skoðun er hér kölluð fósturómskimun. Flestar fósturómskimanir eru framkvæmdar af sérþjálfuðum ljósmæðrum sem starfa á fósturgreiningardeild Landspítala. Á landsbyggðinni framkvæma ýmist læknar eða ljósmæður skoðunina. Fósturhjartaómskoðun er framkvæmd af barnahjartalæknum. Auk fjögurra hólfa sýnar er metin tenging stóru æðanna við hjartað, aðlægar bláæðar, þrengingar í lokum, lokulekar og virkni hjartavöðva.

Við flokkun á hjartagöllum var stuðst við alþjóðlegt flokkunarkerfi ICD-10 og alþjóðlegar skammstafanir notaðar í megin-texta ásamt íslenskum heitum eða þýðingum. Greint er sérstaklega á milli opa í slegli hvort um er að ræða op í vöðvahluta eða nálægt þunnum himnuhluta sleglaskila (membranous/perimembranous). Op milli gátta (ASD) er til staðar í fósturlífi og einnig fósturæð. Því greinast þeir gallar ekki með vissu fyrir fæðingu og eru ekki hafðir með í úrtakinu. Op staðsett í neðri hluta gáttaskila (*primum* ASD) flokkast með gátta- og sleglaskilagalla sem einnig er kallaður lokuvísagalli (AVSD) og er með í þessu úrtaki. Leki á þríblöðkuloku milli hægri slegils og hægri gáttar getur verið af lífðlisfræðilegum ástæðum í fósturlífi án þess að vera byggingargalli. Hér er þríblöðkulokuleki ekki hafður með nema um byggingargalla eða mjög marktækan leka sé að ræða. Ef um samsettan hjartagalla er að ræða, það er fleiri en þrjár gallar saman, er hann nefndur flókinn samsettur hjartagalli en jafnframt eru erlendar skammstafanir einstakra galla hafðar með innan sviga. Að öðru leyti vísast í töflu II yfir íslenskar þýðingar og alþjóðlegar skammstafanir hjartagalla.

Við vinnslu gagna voru notuð forritin PRISM og Excel. Leyfi voru fengin frá Vísindasiðanefnd Landspítala (16/2009), Persónuvernd og lækningaforstjóra Landspítala.

Niðurstöður

Alls voru framkvæmdar 15864 fósturómskimanir við 19-20 vikna meðgöngu á fósturgreiningardeild Landspítala á árunum 2003-2007. Þar af var 1187 (7,5%) þunguðum konum vísað í fósturhjartaómskoðun hjá barnahjartalæknum á Barnaspítala Hringins. Fósturhjartaómskoðun leiddi til greiningar hjartagalla í 73 (73/1187;6,1%)

tilvikum. Meðalmeðgöngulengd við greiningu var 159 dagar, miðgildi 20 vikur og 2 dagar; (bil 15v 2d – 38v 3d). Í 71% tilvika var ómskoðunin framkvæmd milli 18. og 22. viku meðgöngu.

Ábendingar

Algengasta ábendingin var fjölskyldusaga um meðfæddan hjartagalla, alls 631 (631/1187; 53,2%). Í þessum hópi hafði 121 kona áður eignast barn með hjartagalla, 73 mæður og 41 faðir voru sjálf með hjartagalla. Í 396 tilvikum var um ótilgreinda og oft óljósa fjölskyldusögu að ræða. Meðfæddur hjartagalli fannst í 18 tilvikum (18/631; 2,9%). Allir gallarnir voru minniháttar (15 VSD, 1 MVR og 1 kransæðafistill) fyrir utan einn galla sem var flókin samsettur hjartagalli (DORV, TGA, VSD, PS).

Næstalgengasta ábendingin var aukin hnakkabykkt miðað við meðgöngulengd, 159 tilvik (159/1187; 13,4%). Meðal þeirra greindust 16 einstaklingar (16/159; 10,1%) með hjartagalla við fósturhartaómskoðun. Þar af voru 12 VSD, tveir *primum* ASD, ein lokuð þríblöðkuloka og einn lokuvísagalli.

Í 30 tilvikum (30/1187; 2,5%) var fósturhartaómskoðun gerð vegna óeðlilegrar fjögurra hólfa sýnar við 20 vikna fósturómskimun. Af þeim voru 22 (22/30; 73,3%) greindir með hjartagalla við fósturhartaómskoðun. Öll föstrin reyndust vera með meiriháttar hjartagalla sem fylgdu slæmar horfur. Mörg þeirra þörfuðust aðgerðar fljótlega eftir fæðingu. Til samanburðar leiddu allar aðrar ábendingar til greiningar sjö meðfæddra hjartagalla sem höfðu mjög slæmar horfur eða kröfðust inngríps skömmu eftir fæðingu. Tafla III sýnir allar tilvísunarástæður í algengisröð.

Gerðir hjartagalla

Algengasti hjartagallinn sem fannst með fósturhartaómskoðun var VSD (36/73; 49%), þar af voru 22 í vöðvahluta sleglaskilanna (muscular VSD) en 14 í þynnri efri hluta (membranous VSD). Eftir fæðingu voru fimm þeirra enn til staðar, fjórir í vöðvahluta sleglaskila og einn í efri hluta þeirra. Allir meiriháttar hjartagallar voru staðfestir eftir meðgöngulok ýmist með ómskoðun eða krufningu. Tafla IV sýnir gerðir og algengi hjartagalla sem voru greindir í fósturhartaómskoðun.

Litningagallar

Meðal þeirra fóstura sem greindust með hjartagalla voru sex með litningagalla. Þrjú voru með þrístæðu 21, tvö með einstæðu X (Downs heilkenni) og eitt með þrístæðu 18. Tvö föstranna með þrístæðu 21 voru greind með VSD í fósturhartaómskoðun og eitt þeirra með lokuvísagalla. Annað föstranna

Tafla III. Tilvísunarástæður og fjöldi greininga.

Tilvísunarástæður	15.864 fósturómskimanir		
	Vísad í FHÓ n=1187	MHG n=73 (%)	Hlutfall af heildarfjölda greininga í FHÓ, %
Fjölskyldusaga um MHG	631	18 (2,9)	24,7
Aukin hnakkabykkt	159	16 (10,1)	21,9
Hjartsláttartruflanir	122	5 (4,1)	6,8
Sykursýki móður	75	0	0
- IDDM	47	0	0
- GDM	28	0	0
Aðrar vanskapanir	48	2 (4,3)	2,7
Lyf á meðgöngu	39	4 (10,3)	5,5
Óeðlileg fjögurra hólfa sýn	30	22 (73,3)	30,1
Fjölburar	18	0	0
Aðrir sjúkdómar móður*	12	1 (8,3)	1,4
Fósturbjúgur	6	2 (33,3)	2,7
Litningagallar	4	3 (75)	4,1
Ótilgreint	44	0	0

* rauðir úlfar, obesitas, heilablóðfall, Kartagener heilkenni, CATCH-22, geislameðferð, endurtekin fósturlát. FHÓ = fósturhartaómskoðun; MHG = meðfæddur hjartagalli; IDDM = insulin dependant diabetes mellitus; GDM = gestational diabetes mellitus.

Tafla IV. Hjartagallar greindir með fósturhartaómskoðun.

MHG	Fjöldi; N = 73 (%)
VSD	36 (49,3)
- perimembranous	14 (19,2)
- vöðvahluti	22 (30,1)
Primum ASD	2 (2,7)
Ósæðarþrengsli (CoA)	2 (2,7)
Ebstein hjartagalli	2 (2,7)
Vanproska vinstra hjarta (HLHS)	9 (12,3)
Flókin samsettur galli	7 (9,6)
Opleysi ósæðarboga (IAA)	1 (1,4)
Lungnaslagæðarlökuprengsli	1 (1,4)
Lokuð lungnastofnsloka og VSD	1 (1,4)
Lokuð lungnastofnsloka	2 (2,7)
Lokuð þríblöðkuloka (TAT)	2 (2,7)
Byggingargalli þríblöðkuloka (TVA)	1 (1,4)
Lokuvísagalli (AVSD)	3 (4,1)
Míturlokuleki (MVR)	2 (2,7)
Kransæðafistill	1 (1,4)
Ferna Fallots (TOF)	1 (1,4)

MHG = meðfæddur hjartagalli; VSD = ventricular septal defect; ASD = atrial septal defect; CoA = coarctation aortae; HLHS = hypoplastic left heart syndrome; IAA = interrupted aortic arch; TAT = tricuspid atresia; TVA = tricuspid valve abnormality; AVSD = atrioventricular septal defect; MVR = mitral valve regurgitation; TOF = tetralogia of Fallot.

með Turner heilkenni hafði ósæðarþrengsli en hitt hafði lokaða lungnastofnsloku. Fóstrið með þrístæðu 18 hafði flókin samsettan hjartagalla með einhólfa hjarta. Þrístæða 21 var þekkt í tveimur tilvikum af þremur fyrir fósturhartaómskoðun.

Sterkur grunur var um þrístæðu 21 í þriðja tilvikinu vegna óeðlilegrar fjögurra hólfa sýnar og gruns um lokuvísagalla, en litningapróf var afþakkað. Einstæða X var greind eftir fæðingu annars vegar og við rannsókn eftir fóstureyðingu hins vegar. Ástæður fyrir fósturhjartaómskoðun voru fósturbjúgur og óeðlileg fjögurra hólfa sýn í þessum tveimur tilvikum. Þrjú börn höfðu genagalla, meðfæddan Marfans sjúkdóm, CATCH-22 og CHARGE heilkenni greint eftir fæðingu.

Afdrif þungana

Af þeim 73 þungunum þar sem ómun sýndi fram á hjartagalla fæddu 54 konur (73,9%) lifandi börn, þar af voru tvennir tvíburar. Tólf barnanna fóru í aðgerð vegna hjartagalla skömmu eftir fæðingu (12/54; 22,2%). Í þessum tilvikum var um að ræða fernu Fallots (tetralogia of Fallot), rof á ósæðarborga (interrupted aortic arch), lokaða lungnaslagæð (pulmonary atresia), lokaða lungnaslagæð og VSD, þrengsli á lungnastofnsloku (pulmonary stenosis), ósæðarþrengsli (coarctatio aortae), *primum* ASD og þríblöðkulokuleka (tricuspid regurgitation). Fjögur börn höfðu flóknari samsetta hjartagalla. Tvö barnanna létust skömmu eftir aðgerð. Eitt barn úr rannsóknarhópnum fæddist andvana, það hafði þrístæðu 18.

Endir var bundinn á meðgöngu í 18 tilvikum, vegna hjarta- eða litningagalla sem hafði slæmar horfur (18/73; 24,7%). Í 15 tilvikum þar sem fóstureyðing var gerð var tilvísunarástæðan óeðlileg fjögurra hólfa sýn við 20 vikna ómskimun. Í tveimur tilvikum var tilvísunarástæðan aukin hnakkþykkt við 12 vikur, við 20 vikur kom í öðru tilfallinu fram óeðlileg fjögurra hólfa sýn en takttruflun í hinu. Ein fóstureyðing var gerð vegna þrístæðu 21. Tíu fósstranna höfðu vanþroska vinstra hjarta, (hypoplastic left heart syndrome), eitt hafði lokaða þríblöðkuloku (tricuspid atresia), fjögur voru með flókna samsetta hjartagalla og eitt með lokaða lungnaslagæð og vanþroska hægra hjarta (pulmonary atresia, hypoplastic right heart). Eitt fóstur hafði alvarlegan Ebstein hjartagalla og lífslíkur voru afar slæmar. Greining meiriháttar hjartagalla var staðfest með krufningu í öllum tilvikum.

Umræða

Óeðlileg fjögurra hólfa sýn við fósturómskimun um miðja meðgöngu leiddi hlutfallslega til greiningar flestra hjartagalla í fósturlífi. Ef fjögurra hólfa sýn var óeðlileg leiddi það til greiningar hjartagalla í 73% tilvika og voru allir meiriháttar. Sú ábending var aðeins um 2,5% af heildarfjölda ómana en leiddi til greiningar um 30% allra hjartagalla. Þetta

er í samræmi við niðurstöður annarra rannsókna sem hafa sýnt háa greiningartíðni (detection rate) óeðlilegrar fjögurra hólfa sýnar, eða á bilinu 49-77%.^{11, 14-16}

Hjartsláttartruflun hjá fósturi leiddi til til greiningar hjartagalla í fimm tilvikum af 122 (6,9%) en þrjár af fimm hjartagöllum reyndust vera meiriháttar (lokuvísagalli, fernu Fallots, Ebsteins hjartagalli).

Algengar ábendingar fyrir fósturhjartaómun, svo sem fjölskyldusaga um meðfæddan hjartagalla, sykursýki móður og lyfjanotkun á meðgöngu, leiddu yfirleitt til greiningar minniháttar hjartagalla. Algengasta ábendingin, fjölskyldusaga um hjartagalla, leiddi aðeins til greiningar í um 3% tilvika og í öllum tilvikum nema einu var gallinn minniháttar. Engir hjartagallar greindust vegna ábendinganna sykursýki móður, fjölburar og heilkenni blóðtilfærslu milli tvíbura (twin-to-twin transfusion syndrome) og aðrir sjúkdómar móður. Fósturhjartaómanir sem gerðar voru vegna notkunar flogalyfja leiddu til greiningar fjögurra VSD sem allir voru lokaðir eftir fæðingu.

Sykursýki móður er algeng tilvísunarástæða fyrir fósturhjartaómskoðun en í okkar hópi greindist ekkert fóstur með hjartagalla og kemur það nokkuð á óvart. Vel er þekkt að sykursýki móður felur í sér allt að þrefalda hættu á hjartagalla hjá fósturi.¹⁷ Þetta gæti bent til betri blóðsykurstjórnar en áður hjá þunguðum konum en einnig gæti lítið þýði skýrt að enginn hjartagalli fannst.

Þær rannsóknir sem birtar hafa verið um ábendingar fyrir fósturhjartaómskoðunum hafa greint frá mismunandi niðurstöðum hvað varðar algengi tilvísunarástæðna. Greint var frá því í nýlegri rannsókn að hjartsláttartruflun fósturs væri algengasta ábendingin fyrir fósturhjartaómskoðun og leiddi til greiningar hjartagalla í 2,5% tilvika, næstalgengasta tilvísunarástæðan var óeðlileg fjögurra hólfa sýn.¹¹ Í annarri nýlegri rannsókn var algengasta tilvísunarástæðan fyrir fósturhjartaómskoðun óeðlileg fjögurra hólfa sýn við ómskimun og var sú ábending einnig talin gagnlegri við að finna meðfædda hjartagalla en aðrir áhættuþættir.¹⁴ Fjölskyldusaga var næstalgengasta tilvísunarástæðan með tæplega tveggja prósentu greiningartíðni.¹⁴ Fjölskyldusaga um meðfæddan hjartagalla var algengasta tilvísunarástæðan (34%) og hafði greiningartíðni um 1% í eldri rannsókn frá 1995.¹⁵ Margar rannsóknir hafa sýnt fram á mikilvægi fjögurra hólfa sýnar við greiningu hjartagalla í fósturlífi^{11, 14, 16, 18} og er það í samræmi við niðurstöður þessarar rannsóknar.

Aukin hnakkþykkt við 12 vikna ómskoðun er vísbending um litningagalla fósturs en einnig

meðfædda hjartagalla.¹⁹⁻²¹ Í okkar rannsóknarþýði fannst meðfæddur hjartagalli í fósturhjartaómun hjá 10% þeirra (16 af 159) sem sendir voru í rannsóknina vegna aukinnar hnakkþykktar. Fjórir voru meiriháttar (4/159; 2,5%). Makrydimas greindi frá því að búast mætti við því að greina einn meiriháttar hjartagalla hjá hverjum 33 (1/33; 3%) fósturum sem vísað er í fósturhjartaómun vegna aukinnar hnakkþykktar.²² Í okkar þýði greindust 12 litlir VSD þegar ábendingin var aukin hnakkþykkt sem allir höfðu lokast eftir fæðingu. Út frá því má álykta að þrátt fyrir að aukinni hnakkþykkt fylgi auknar líkur á meðfæddum hjartagalla er oftar um minniháttar vandamál að ræða.

Erfitt getur verið að greina VSD í fósturlífi þar sem þrýstingur er jafn í báðum sleglum á þeim tíma og því lítið flæði um slík op þótt þau séu til staðar. Ef ekki var hægt að staðfesta VSD í næstu skoðunum var erfitt að segja til um hvort opið hefði lokast af sjálfu sér eða ekki verið til staðar til að byrja með. Það er því viss hættu á ofgreiningu á VSD í þessari rannsókn sem taka verður með fyrirvara. Einnig ber að geta þess að greining VSD fyrir fæðingu hefur aðeins minniháttar þýðingu og engra sérstakra ráðstafana varðandi meðgöngu og fæðingarmáta er þörf. Horfur barna með VSD eru góðar hvort sem opið er greint fyrir eða eftir fæðingu.

Hjartagallar eru hluti af ýmsum meðfæddum heilkennum, finnst hjartagalli hjá fósturi kallar það á leit að frekari missemiðum og í sumum tilvikum litningarannsóknir. Sex fóstur greindust með litningagalla í rannsóknarhópnum og þrjú með genagalla, 12,3% (9 af 73). Er það nokkru minni fjöldi en aðrar rannsóknir hafa greint frá en Moore fann litningagalla eða genagalla hjá 41% fóstura sem greindust með hjartagalla í fósturlífi.²³ Þennan mun má að nokkru leyti skýra með því að á Íslandi eru allar fósturhjartaómskoðanir gerðar á einum stað. Það er því óvalinn hópur sem kemur til skoðunar, en víða erlendis er um valdar tilvísanir til mjög sérhæfðra stofnana að ræða. Ennfremur er skýring fólgin í því að á þessum tíma fóru um 70% kvenna í ómskoðun og samþætt líkindamat til að meta líkur á litningagöllum fósturs við 12 vikur. Því má búast við að stór hluti litningagalla hafi þegar komið fram fyrir 20 vikna skoðunina.

Erlendar rannsóknir hafa sýnt að börnum með alvarlegan meðfæddan hjartagalla farnast betur ef gallinn er þekktur fyrir fæðingu.^{5,6} Tilgangur fósturhjartaómskoðunar er því fyrst og fremst að auka lífslíkur og lífsgæði einstaklingsins. Ef alvarlegur hjartagalli er staðfestur er fæðing á Landspítalanum æskileg þar sem nýburagjör-gæsla er til staðar og unnt er að veita meðferð strax eftir fæðingu. Jafnframt er mikilvægt að fræða og

undirbúa foreldra fyrir fæðingu barns síns því í mörgum tilvikum þurfa þeir að fara utan með nýfætt barn sitt í erfiðar aðgerðir.

Um 75% allra þungaðra kvenna á Íslandi koma á fósturgreiningardeild kvennadeildar Landspítala við 20 vikur. Þaðan koma flestar ábendingar um fósturhjartaómskoðun. Á Íslandi eru fósturhjartaómskoðanir aðeins framkvæmdar á Barnaspítala Hringins og þangað koma því öll börn með hjartagalla hvort sem greining er gerð fyrir eða eftir fæðingu. Því er einstakt að geta skoðað ábendingar og útkomu fósturhjartaómskoðana meðal heillar þjóðar.

Niðurstöður rannsóknarinnar benda til þess að aukin hnakkþykkt sé ekki eins sterk vísbending um alvarlega hjartagalla og áður var talið. Fjöldi fósturhjartaómskoðana sem gerðar eru vegna fjölskyldusögu en hlutfallslega fáar greiningar benda til að þrengja megi þennan hóp. Við leggjum til að ábending fyrir fósturhjartaómun sé aðeins nauðsynleg ef jákvæð ættarsaga um meðfædda hjartagalla er í fyrsta ættlið, eins og kemur fram í töflu I. Óeðlilegri fjögurra hólfa sýn fylgja mun meiri líkur á alvarlegum hjartagalla en nokkurri annarri ábendingu sem sýnir mikilvægi þess að skoða fósturhjartað við reglubundna 20 vikna ómskimun.

Þakkir

Kærar þakkir fá starfsfólk fósturgreiningardeildar, Guðrún Garðarsdóttir, ritari fæðingarskrár, og Anna Haarde, skrifstofustjóri á kvennasviði Landspítala.

Heimildir

1. Lee K, Khoshnood B, Chen L, Wall SN, Cromie WJ, Mittendorf RL. Infant mortality from congenital malformations in the United States, 1970-1997. *Obstet Gynecol* 2001; 98: 620-7.
2. Stephensen SS, Sigfússon G, Eiríksson H, et al. Nýgengi og greining meðfæddra hjartagalla á Íslandi 1990-1999. *Læknablaðið* 2002; 88: 281-7.
3. Dulskiene V, Malinauskiene V, Azaraviciene A, Kuciene R. [The incidence and diagnostics of congenital heart defects in Kaunas infant population during 1999-2005]. *Medicina (Kaunas)* 2008; 44: 139-46. Litháíska.
4. Hoffman JJ, Kaplan S. The incidence of congenital heart disease. *J Am Coll Cardiol* 2002; 39: 1890-900.
5. Eapen RS, Rowland DG, Franklin WH. Effect of prenatal diagnosis of critical left heart obstruction on perinatal morbidity and mortality. *Am J Perinatol* 1998; 15: 237-42.
6. Mahle WTC, Robert R, McGaurn, et al. Impact of prenatal diagnosis on survival and early neurologic morbidity in neonates with the hypoplastic left heart syndrome. *Pediatrics* 2001; 107: 1277-82.
7. Todros T, Faggiano F, Chiappa E, Gaglioti P, Mitola B, Sciarone A. Accuracy of routine ultrasonography in screening heart disease prenatally. Gruppo piemontese for prenatal screening of congenital heart disease. *Prenat Diagn* 1997; 17: 901-6.
8. Randall P, Brealey S, Hahn S, Khan KS, Parsons JM. Accuracy of fetal echocardiography in the routine detection of congenital heart disease among unselected and low risk populations: A systematic review. *BJOG* 2005; 112: 24-30.

9. Tegnander E, Williams W, Johansen OJ, Blaas HG, Eik-Nes SH. Prenatal detection of heart defects in a non-selected population of 30,149 fetuses - detection rates and outcome. *Ultrasound Obstet Gynecol* 2006; 27: 252-65.
10. McAuliffe FM, Trines J, Nield LE, Chitayat D, Jaeggi E, Hornberger LK. Early fetal echocardiography - a reliable prenatal diagnosis tool. *Am J Obstet Gynecol* 2005; 193: 1253-59.
11. Li M, Wang W, Yang X, Yan Y, Wu Q. Evaluation of referral indications for fetal echocardiography in Beijing. *J Ultrasound Med* 2008; 27: 1291-6.
12. Garne E, Stoll C, Clementi M. Evaluation of prenatal diagnosis of congenital heart diseases by ultrasound: Experience from 20 European registries. *Ultrasound Obstet Gynecol* 2001; 17: 386-91.
13. Rychik J, Ayres N, Cuneo B, et al. American society of echocardiography guidelines and standards for performance of the fetal echocardiogram. *J Am Soc Echocardiogr* 2004; 17: 803-10.
14. Simpson LL. Indications for fetal echocardiography from a tertiary-care obstetric sonography practice. *J Clin Ultrasound* 2004; 32: 123-8.
15. Cooper MJ, Enderlein MA, Dyson DC, Roge CL, Tarnoff H. Fetal echocardiography: Retrospective review of clinical experience and an evaluation of indications. *Obstet Gynecol* 1995; 86: 577-82.
16. Perri T, Cohen-Sacher B, Hod M, Berant M, Meizner J, Bar J. Risk factors for cardiac malformations detected by fetal echocardiography in a tertiary center. *J Matern Fetal Neonatal Med* 2005; 17: 123-8.
17. Macintosh MC, Fleming KM, Bailey JA, et al. Perinatal mortality and congenital anomalies in babies of women with type 1 or type 2 diabetes in England, Wales, and Northern Ireland: Population based study. *BMJ* 2006; 333: 177.
18. Friedberg MK, Silvermann NH. Changing indications for fetal echocardiography in a University Center population. *Prenat Diagn* 2004; 24: 781-6.
19. Bahado-Singh RO, Wapner R, Thom E, et al. Elevated first-trimester nuchal translucency increases the risk of congenital heart defects. *Am J Obstet Gynecol* 2005; 192: 1357-61.
20. Makrydimas G, Sotiriadis A, Huggon IC, et al. Nuchal translucency and fetal cardiac defects: A pooled analysis of major fetal echocardiography centers. *Am J Obstet Gynecol* 2005; 192: 89-95.
21. McAuliffe FM, Hornberger LK, Winsor S, Chitayat D, Chong K, Johnson JA. Fetal cardiac defects and increased nuchal translucency thickness: A prospective study. *Am J Obstet Gynecol* 2004; 191: 1486-90.
22. Makrydimas G, Sotiriadis A, Ioannidis JP. Screening performance of first-trimester nuchal translucency for major cardiac defects: a meta-analysis. *Am J Obstet Gynecol* 2003; 189: 1330-5.
23. Moore JW, Binder GA, Berry R. Prenatal diagnosis of aneuploidy and deletion 22q11.2 in fetuses with ultrasound detection of cardiac defects. *Am J Obstet Gynecol* 2004; 191: 2068-73.

Fetal Echocardiography in Iceland 2003-2007; indications and outcomes

Objective: The aim of the study was to evaluate the indications and outcomes of fetal echo (FE) and determine which indication has the highest detection rate for congenital heart disease (CHD).

Methods: The referral indications and results of FE performed in Iceland during 2003-2007 were reviewed. Information regarding gestational age at diagnosis, nuchal translucency, pregnancy outcome, autopsy results and postnatal diagnosis were obtained from medical records.

Results: During the five year period 1187 FE were performed. Structural heart defect was diagnosed in 73 fetuses. The most common referral indication was family history of CHD (631;53.2%) which led to diagnosis of 18

heart defects prenatally (2.9%). The second most common referral indication was increased nuchal translucency (159) and abnormal cardiac findings were present in 16 cases (10.1%). A total of 30 women were referred for FE because of abnormal four chamber view (AFCV) which resulted in the diagnosis of 22 (73.3%) major heart defects, either incompatible with life or requiring immediate intervention after birth. Other indications led mostly to the diagnoses of minor defects.

Conclusions: AFCV is the most important predictor for diagnosis of structural heart defects. 2.5% were referred for FE due to AFCV which led to diagnosis of 30% of all heart defects, all of which were major.

Thorisdóttir S, Hardardóttir H, Hjartardóttir H, Oskarsson G, Helgason H, Sigfusson G.

Fetal Echocardiography in Iceland 2003-2007; indications and outcomes *Icel Med J* 2010; 93-8

Key words: fetal echocardiography, indications, congenital heart disease.

Correspondence: Hildur Harðardóttir, hhard@landspitali.is