

# Miðaldra reykingamaður með risablöðru í lunga – sjúkratilfelli

## Ágrip

Hraustur 49 ára gamall reykingamaður var greindur með risastóra blöðru í hægri lunga. Hann hafði við greiningu þriggja mánaða sögu um þurran hósta og endurteknar efri loftvegasykingar ásamt nokkurra ára sögu um hægt vaxandi mæði. Á tölvusneiðmynd sást risablaðra í neðri lungnablaði og minni blöðrur miðlægt í efri blaði. Risablaðran var 17 cm í þvermál og náði yfir meira en helming lungans. Samanlagt rúmmál blaðranna mældist 3,2 lítrar á tölvusneiðmyndum. Einnig voru gerðar lungnarúmmálmælingar með tveimur mismunandi aðferðum (köfnunarefnistæmingu og þrýstingsaðferð) og rúmmál blaðranna þannig áætlað 2,9 lítrar. Öndunarmæling sýndi talsverða herpu. Ákveðið var að gera brjóstholsskurðaðgerð og var risablaðran fjarlægð með blaðnámi og blöðrurnar í efri blaði með fleygskurði. Eftir aðgerð mældist marktæk aukning á fráblástursrúmmáli. Fimm mánuðum eftir aðgerð er sjúklingurinn við góða heilsu og er aftur kominn til vinnu. Þetta tilfelli sýnir að hægt er að fjarlægja risablöðrur úr lunga með skurðaðgerð og hægt er að áætla rúmmál blaðranna með bæði myndgreiningarrannsóknnum og öndunarmælingum.

## Tilfelli

Tæplega fimmtugur karlmaður leitaði til heimilislæknis vegna þriggja mánaða sögu um þurran hósta og endurteknar efri öndunarferasýkingar. Hann hafði í nokkur ár fundið fyrir vaxandi mæði við áreynslu en kenndi sjálfur um reykingum, enda reykti hann rúman pakka á dag og átti að baki 50 pakkaár. Ekki var fyrri saga um lungnasjúkdóma eða aðra langvinna sjúkdóma og aldrei hafði verið tekin af honum röntgenmynd af lungum. Við skoðun var litarháttur eðlilegur og súrefnismettun 98%. Blásturshljóð heyrðust staðbundið neðst yfir hægri lunga og þar voru öndunarhljóð minnkuð og banktónn aukinn. Að öðru leyti var líkamsskoðun eðlileg og sama var að segja um blóðrannsóknir og hjartalínurit.

Tekin var röntgenmynd af lungum sem sýndi risablöðru (giant bulla) í hægri brjóstholi og fyllti blaðran rúman helming þess (mynd 1a). Til nánari greiningar voru fengnar háskerputölvusneiðmyndir af lungum og brjóstholi (mynd 2). Þar sást að risablaðran var rúmir 17 cm í mesta þvermál, staðsett í neðri blaði hægri lunga og þrýsti greinilega á bæði efri blað og miðblað. Einnig sáust aðrar minni blöðrur, alls 8 cm í þvermál, miðlægt í efri

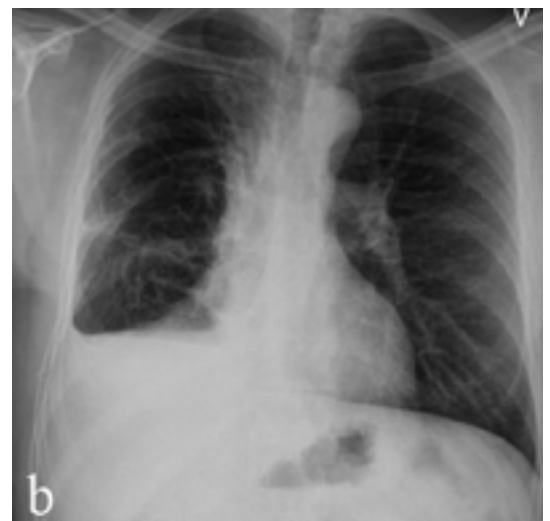
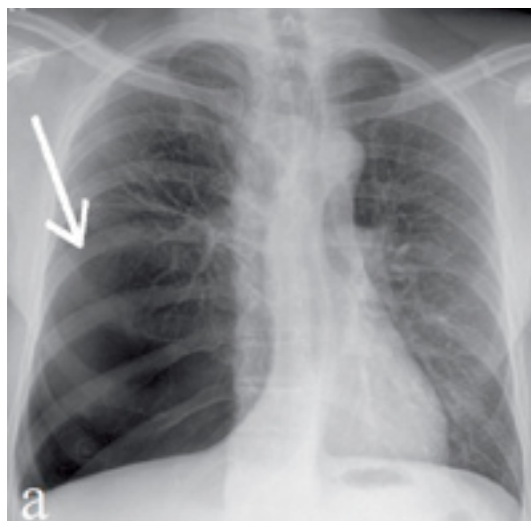
**Hilmir  
Ásgeirsson<sup>1</sup>**  
unglæknir

**Dóra  
Lúðvíksdóttir<sup>1</sup>**  
lungnalæknir

**Ólafur  
Kjartansson<sup>2</sup>**  
röntgenlæknir

**Tómas  
Guðbjartsson<sup>3,4</sup>**  
brjóstholsskurðlæknir

**Lykilorð:** risablaðra í lungum  
– greining – meðferð – brjóstholsskurðaðgerð – öndunarmælingar  
– lungnarúmmálmælingar



**Mynd 1.** Röntgenmynd af lungum fyrir (1a) og 3 mán eftir aðgerð (1b). Á fyrri myndinni sést risablaðra í hægri lunga (dökkt svæði) sem nær yfir rúman helming af hægri brjóstholi. Seinni myndin sýnir ástand eftir aðgerð. Lungnavæfur er annars nánast eðlilegur að sjá.

<sup>1</sup>Lungnadeild,  
<sup>2</sup>myndgreiningardeild,  
<sup>3</sup>hjarta- og lungnaskurðeild  
Landspítala,  
<sup>4</sup>læknadeild HÍ.

Fyrirspurnir og bréfaskipti:  
Tómas Guðbjartsson,  
hjarta- og lungnaskurðeild  
Landspítala Hringbraut,  
101 Reykjavík.  
Sími: 5431000.

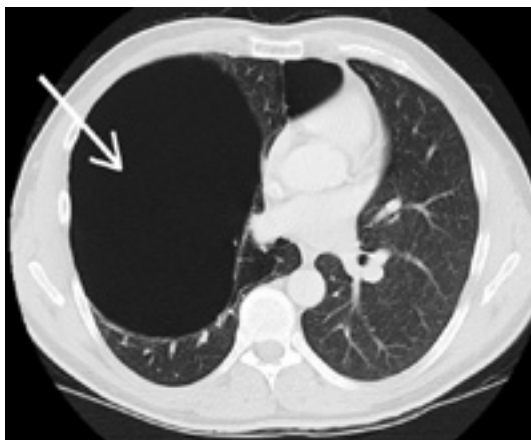
[tomasgud@landspitali.is](mailto:tomasgud@landspitali.is)

**Tafla I.** Öndunarmælingar fyrir og eftir aðgerð (L og viðmiðunargildi í %).

	Fyrir aðgerð	Eftir aðgerð	
		1 mánn	3 mánn
FEV <sub>1</sub>	2,27 (62%)	2,61 (71%)	2,94 (80%)
FVC	3,10 (69%)	3,40 (75%)	4,11 (91%)
FEV <sub>1</sub> / FVC	0,73	0,77	0,72
TLC P	7,31 (105%)	5,77 (83%)	5,33 (76%)
TLC N <sub>2</sub>	4,41 (63%)	4,76 (68%)	5,30 (76%)
Rúmmál blöðru (= TLC P - TLC N <sub>2</sub> )	2,90	1,01	-0,03

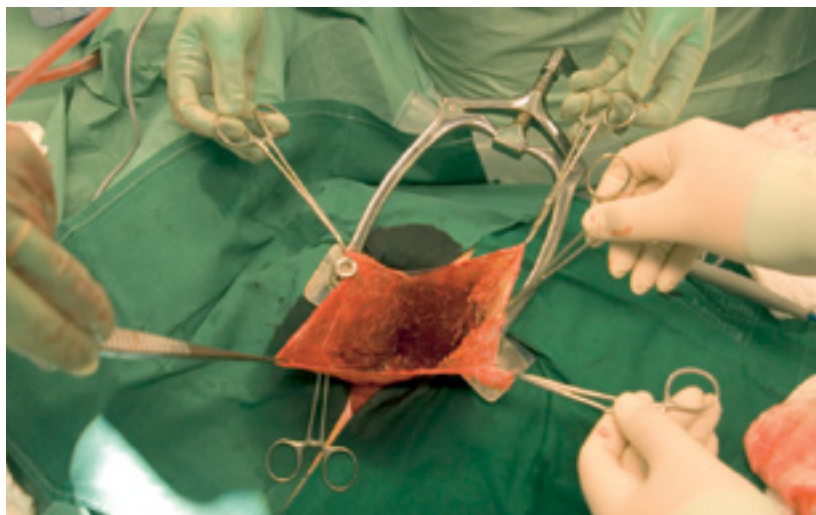
FEV<sub>1</sub>: fráblástursrúmmál á 1 sek, FVC: fráblástursrúmmál,  
TLC P: lungnarúmmál mælt með þrýstingsaðferð,  
TLC N<sub>2</sub>: lungnarúmmál mælt með köfnunarefnistæmingu.

**Mynd 2.** Tölusneiðmynd af lungum. Risablaðra (ör) í neðra blaði hægra lunga með mesta þvermál 17 cm.



blaði lungans og væg hliðrun á miðmæti til vinstri. Rúmmál risablöðrunnar var reiknað á sneiðmyndunum og reyndist vera 3,1 L en samanlagt rúmmál allra blaðranna 3,2 L. Vinstra lungað var eðlilegt og ekki sjáanleg merki um lungnaþembu.

Gerðar voru öndunarmælingar sem sýndu talsverða herpu (FVC, TLC og FEV1 reyndust tals-



**Mynd 3.** Mynd úr aðgerð. Í gegnum brjóstholsskurð sést inn í uppklipppta þunnveggja risablöðru. Blaðran var fjarlægð með blaðnámi.

vert undir viðmiðunarmörkum en með eðlilegu FEV<sub>1</sub>/FVC hlutfalli) (tafla I). Einnig voru gerðar lungnarúmmálmælingar með tveimur mismunandi aðferðum, köfnunarefnistæmingu (nitrogen washout) sem mælir lungnarúmmál sem er virkt í loftskiptum og þrýstingsaðferð (plethysmography) sem mælir heildarlungnarúmmál. Út frá mismuninum á mælingunum var rúmmál blaðrana áætlað 2,9 lítrar.

Vegna vaxandi einkenna sjúklings og hættu á fylgikvillum, aðallega loftbrjósti, var ákveðið að fjarlægja blöðrunar með skurðaðgerð. Eftir að brjóstholið hafði verið opnað í 5. millirifjabili blasti við risastór blaðra sem gengin var út frá neðra blaði lungans. Reyndist aðeins lítil rönd eftir af eðlilegum lungnavef í neðra blaðinu (mynd 3). Í efra blaði sáust smærri blöðrunar og voru þær fjarlægðar með fleygskurði (wedge resection eða bullectomy). Til þess að minnka líkur á loftleka voru heftilínur styrktar með Gore-tex®-remsum (Seamguard®). Því næst var stóra blaðran fjarlægð ásamt leifum neðra blaðs og var það gert með neðra blaðnámi (lobectomy) (mynd 4). Til að minnka líkur á loftbrjósti eftir aðgerð var í lok aðgerðar gerð fleiðrulíming (pleurodesis) með talkúmi og efsti hluti fleiðrunnar fjarlægður (partial pleurectomy). Sjúklingur var fljótur að jafna sig eftir aðgerðina, loftleki var ekki til staðar og brjóstholskerar fjarlægðir á þriðja degi. Vefjaskoðun samrýmdist góðkynja lungnablöðrum með vegg sem innihélt nokkurn bandvef en aðlægt blöðrunni var eðlilegur samfallinn lungnavefur. Sjúklingur útskrifaðist heim til sín við góða líðan viku frá aðgerð og var lungnamynd þá nánast eðlileg (mynd 1b). Öndunarmælingar einum og þremur mánuðum eftir aðgerð sýndu umtalsverðan bata í fráblástursgetu og rúmmáli lungna (tafla I). Í dag, fimm mánuðum frá aðgerð, er einstaklingurinn nánast einkennalaus, mæðin að mestu horfin og hann aftur kominn til vinnu.

### Umræða

Lungnablöðrur eru skilgreindar sem loftfyllt þunnveggja rými sem eru að minnsta kosti 1 cm í þvermál (1, 2). Talið er að þær myndist vegna eyðingar og óeðlilegrar þenslu lungnavefs handan smæstu loftvega (terminal bronchioles), ekki ósvipað og sést við lungnaþembu (1-4). Í einstaka tilvikum geta blöðrunar orðið mjög stórar og eru þá kallaðar risablöðrur (giant bullae) en skilgreiningin miðast við að þær nái yfir meira en þriðjung af rúmmáli lungans. Risablöðrur eru oft til staðar í báðum lungum og yfirleitt í efri blöðum en geta myndast í hvaða lungnablaði sem er. Útbreiddar lungnaþembubreytingar eru algengar en sjaldgæf-

ara að um eina eða fáar staðbundnar blöðrur sé að ræða, eins og í þessu tilfelli (1, 2, 5, 6).

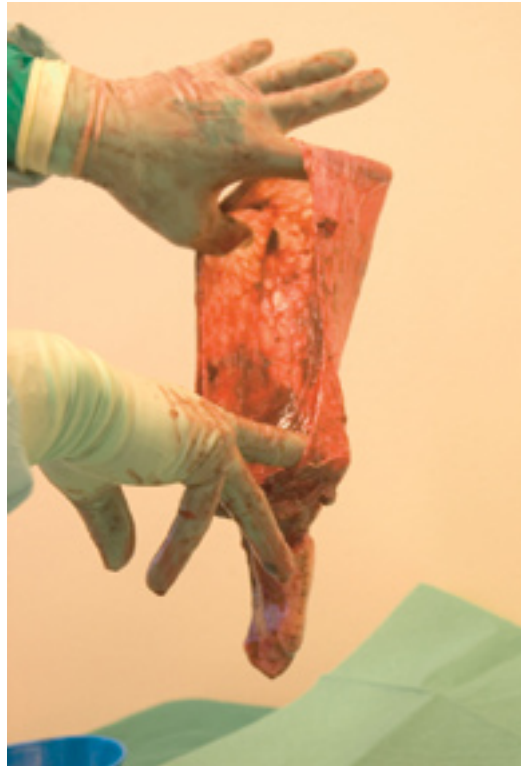Erfitt er að segja til um algengi risablaðra þar sem ekki hafa verið gerðar rannsóknir sem skoða það sérstaklega. Þær eru almennt taldar fremur sjaldgæfar en höfundum er þó kunnugt um að þremur tilfellum stórra lungnablaðra hafi áður verið lýst hérlendis í ágripi á Lyflæknaþingi sem birtist í Læknablaðinu árið 1994 (7). Í nýlegri yfirlitsgrein voru tekin saman öll skráð tilfelli risablaðra sem höfðu verið meðhöndluð með skurðaðgerð frá árinu 1951 til 1992, og reyndust þau 476 talsins (2). Risablöðrur greinast oftast í miðaldra fólki og eru algengari á meðal karla en kvenna. Langflestir hafa reykingasögu eins og sjúklingurinn í okkar tilfelli, en einnig hefur verið lýst risablöðrum í sjúklingum sem aldrei hafa reykt (4, 6).

Risablöðrur taka óverulegan þátt í loftskiptum vegna þess að í þeim er mjög lítið loftflæði auk þess sem veggur þeirra er gerður úr afbrigðilegum lungnavef. Þær þrýsta einnig á aðlægan lungnavef sem fellur saman og skerða þannig lungnarúmmál og lungnastarfsemi enn frekar (2, 4). Oft er til staðar blönduð mynd af herpu og teppu á öndunarmælingum sem skýrist af þrýstingi blöðrunnar á aðliggjandi lungnavef ásamt undirliggjandi lungnateppu (2).

Risablöðrur hafa tilhneigingu til að stækka með tímanum þó einnig séu dæmi um að stærð þeirra geti haldist óbreytt eða þær jafnvel minnkað (1, 2, 5). Með vaxandi stærð blaðranna eykst vinna við öndun og yfirleitt gera einkenni vart við sig þegar þær ná þriðjungi af stærð lungans (2, 4). Langalgengasta einkennið er mæði en öndunarbílun getur sést í alvarlegri tilfellum. Einnig er vel þekkt að sjúklingar með risablöðrur geta verið án einkenna og greinst af tilviljun við myndrannsóknir sem gerðar eru vegna óskyldra kvilla (1). Í okkar tilfelli hafði sjúklingurinn nokkurra ára sögu um vaxandi mæði. Það voru hins vegar endurteknað efri loftvegasykingar, sennilega ótengdar risablöðrunni, sem urðu til þess að hann leitaði læknis og var greindur á lungnamynd með risablöðru í lungna.

Fylgikvillar risablaðra eru fremur fátíðir en geta verið hættulegir, svo sem loftbrjóst, sýkingar í blöðrum og blæðingar inn í þær. Einnig hefur verið sýnt fram á aukna tíðni lungnakrabbameins hjá þessum sjúklingum. Er það talið stafa af hægu loftflæði í blöðrunum og þar með aukinni upphleðslu krabbameinsvaldandi efna (1, 8, 9).

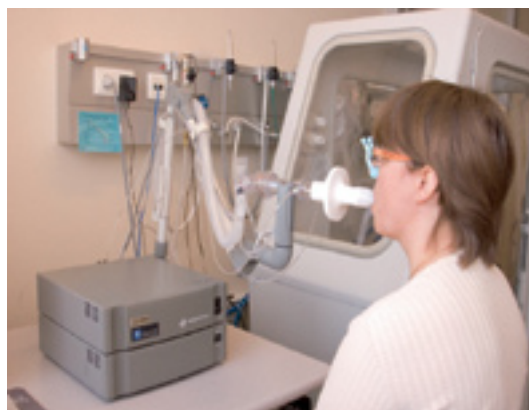Greining risablaðra fæst yfirleitt með hefðbundinni röntgenmynd af lungum. Helsta misunagreining á lungnamynd er loftbrjóst og getur verið mjög erfitt að greina þar á milli, sérstaklega ef um er að ræða risablöðru í efra lungnablaði.



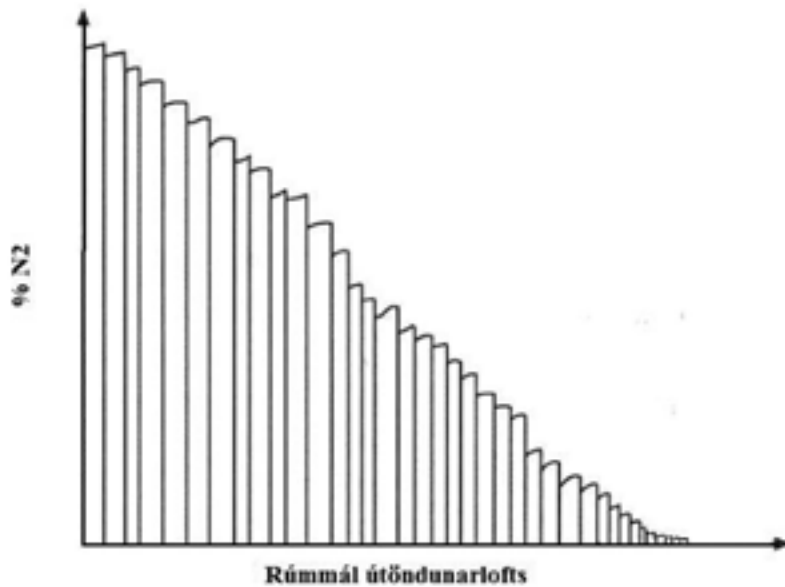
**Mynd 4.** Risablaðran eftir að hún hafði verið fjarlægð.

Háskerputölvusneiðmyndir eru bestar til að leggja mat á stærð blaðranna, þrýstingsáhrif á aðliggjandi lungnavef og útbreiðslu lungnaþembu (1, 2, 6, 9). Rúmmál risablaðra má reikna út frá hæð, breidd og lengd þeirra á tölvusneiðmyndum. Í þessu tilfelli var flatarmál blöðru í hverri sneið teiknað í tölvu og rúmmál í hverri sneið fyrir sig reiknað.

Öndunarmælingar er nauðsynlegt að gera til að meta lungnastarfsemi, sérstaklega hjá þeim sem gangast eiga undir skurðaðgerð. Í tilfallinu var beitt tvenns konar öndunarmælingum til að áætla rúmmál blaðranna, annars vegar köfnunarefnistæmingu (nitrogen washout) og hins vegar þrýstingsaðferð (plethysmography). Rúmmálmæling með köfnunarefnistæmingu byggir á mælingu köfnunarefnisstyrks í útöndunarlofti. Einstaklingurinn andar að sér 100% súr-

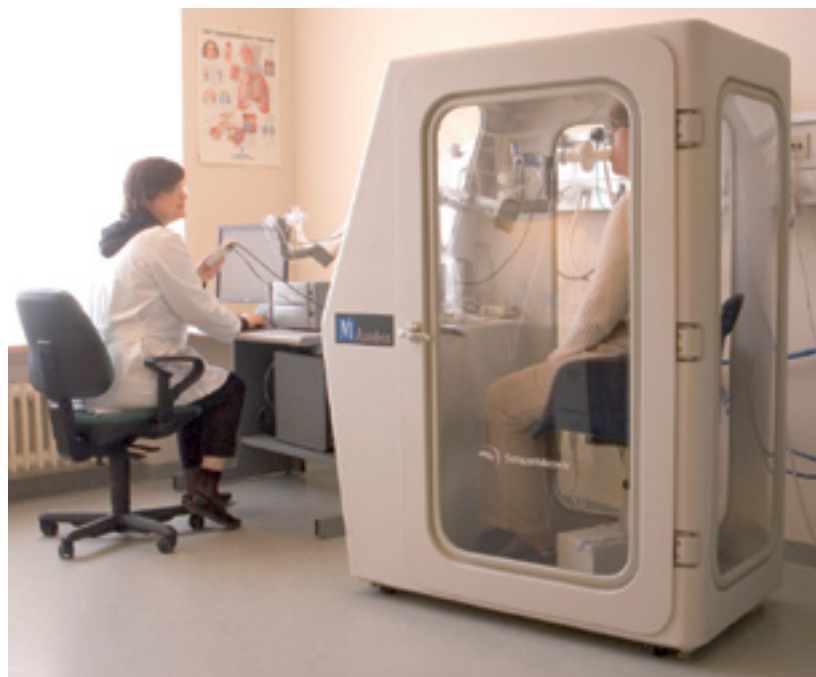

**Mynd 5.** Lungnarúmmálmæling með köfnunarefnistæmingu. Myndin er tekin á lungnarrannsóknarstofu Landspítala í Fossvogi.



**Mynd 6.** Lungnarúmmálsmæling með köfnunarefnistæmingu. Flatarmál myndarinnar táknar rúmmál köfnunarefnis sem tæmt er úr lungum.

efni og andar þá frá sér köfnunarefni í lækandi styrkleika (mynd 5). Með samanburði á upphaflegum styrk köfnunarefnis og því magni sem tæmist frá lungum má reikna lungnarúmmálið (mynd 6). Súrefnið dreifist eingöngu til þeirra hluta lungna sem loft flæðir um og nær ekki til óloftaðra svæða eins og risablaðra (10). Þessi aðferð mælir því rúmmál þess hluta lungna sem hefur virkt loftflæði og gefur því ekki rétta mynd af heildarlungnarúmmáli sjúklings með risablöðrum. Með þrýstingsaðferð er hins vegar hægt að mæla heildarrúmmál lofts innan brjóstholis en aðferðin byggir á mældum þrýstingi í munnholi sjúklings í



**Mynd 7.** Lungnarúmmálsmæling með þrýstingsaðferð í mæliklefa. Myndin er tekin á lungnarannsóknarstofu Landspítala í Fossvogi.

lokuðu rými (mynd 7). Út frá þekktu rúmmáli og mældum loftþrýstingi í mæliklefa má þá reikna heildarlungnarúmmál sjúklings. Með því að draga rúmmál sem fæst með köfnunarefnistæmingu frá rúmmáli sem mælist með þrýstingsaðferð er hægt að reikna rúmmál óloftaðra hluta lungna, eins og til dæmis risablöðru. Í þessu tilfelli reyndust rúmmálsmælingar á blöðrunum með öndunarmælingum (2,9 L) og tölvusneiðmyndum (3,2 L) mjög áþekkar. Mismunurinn (10%) stafar líklega af skekkju í lungnarúmmálsmælingu með köfnunarefnistæmingu. Í risablöðrunni getur hafa verið til staðar eitthvert loftflæði sem veldur því að rúmmál blaðranna er vanmetið með öndunarmælingunum. Auk þess getur mæling á lokastyrk köfnunarefnis verið ónákvæm og valdið skekkju í útreikningum (10).

Oft er ekki þörf á sértækri meðferð við risablöðrum og sjúklingum einungis fylgt eftir (1, 8). Ef einkenni eða fylgikvillar (til dæmis loftbrjóst, sýkingar eða blæðingar) gera vart við sig er hins vegar mælt með því að fjarlægja blöðrunar með skurðaðgerð. Einnig er mælt með skurðaðgerð óháð einkennum ef blöðrur ná yfir meira en 50% af rúmmáli lungans, svo fremi sem aðrir hlutar lungans séu vel starfhæfir og sjúklingurinn talinn þola svæfingu og aðgerð. Þetta var raunin í okkar tilfelli. Skurðaðgerð er hins vegar ekki talin koma að notum hjá einkennalausum sjúklingum með minni blöðrur (2, 4, 11-13). Þegar blöðrunar eru fjarlægðar minnkar þrýstingur á aðliggjandi lungnavef þannig að rúmmál starfhæfs lungna-vefs eykst. Einnig minnkar lungnarúmmál sem ekki nýttist til loftskipta (2, 4, 14, 15). Þetta sást greinilega í okkar tilfelli því að eftir að blöðrunar voru fjarlægðar reyndist hverfandi munur á mældu lungnarúmmáli með þrýstingsaðferð og köfnunarefnistæmingu (tafla I). Auk þess litu tölvusneiðmyndir og lungnamyndir nánast eðlilega út.

Til eru nokkrar mismunandi tegundir skurðaðgerða á risablöðrum. Fleygskurður og blaðnám í gegnum brjóstholsskurð (thoracotomy) eru algengastar (4, 15). Ef fjarlægja þarf í sömu aðgerð blöðrur úr báðum lungum kemur til greina að komast að lungunum í gegnum bringubeinsskurð. Einnig er í völdum tilvikum hægt að gera þessar aðgerðir með aðstoð brjóstholssjár (video-assisted thoracoscopic surgery, VATS) (4, 11, 15). Áhætta við skurðaðgerð er tiltölulega lítil en eykst ef sjúklingur hefur útbreidda lungnaþembu (1, 2, 14). Algengasti fylgikvilli aðgerðar er viðvarandi loftleki. Þess vegna er oft gerð fleiðrulíming (til dæmis með talkúmi) í lok aðgerðarinnar til að fyrirbyggja loftleka, líkt og gert var í þessu tilfelli (11). Flestir sjúklingar finna fyrir minni mæði eftir aðgerðina og öndunarmælingar færast í eðlilegra

horf. Í okkar tilfelli sást þetta greinilega í aukningu á fráblástursrúmmáli þar sem FVC-gildi hækkuðu um 22% og FEV1-gildi um 18% (tafla I). Árangur aðgerða virðist vera betri eftir því sem blöðrurnar eru stærri og staðbundnari og oftast er árangurinn viðvarandi (2, 4, 14, 16). Hjá sjúklingum með útbreidda lungnaþembu er langtímaárangur síðri og sumum þessara sjúklinga er ekki treyst í aðgerð vegna þess hversu lungnastarfsemi er skert. Í þeim tilvikum kemur til greina að koma fyrir einstefnuloka í berkjutréd í berkjuspeglun og tæmast blöðrurnar þá við útöndun. Þetta er nýtt meðferðarúrræði og virðist lofa góðu (17).

### Pakkir

Pakkir fá Gunnar Rafn Jóhannesson heimilislæknir, Ólafur Baldursson lungnasérfræðingur fyrir yfirlestur, Kristín Bára Jörundsdóttir hjúkrunarfræðingur á lungnarannsóknarstofu Landspítala og Inger Helene Bóasson ljósmyndari.

### Heimildir

1. Panchal NJ, Stark P. Bullous lung disease: a review. *Contemporary Diagnostic Radiology* 2006; 29: 1-5.
2. Snider GL. Reduction pneumoplasty for giant bullous emphysema: implications for surgical treatment of nonbullous emphysema. *Chest* 1996; 109: 540-8.
3. Morgan MD, Edwards CW, Morris J, Matthews HR. Origin and behaviour of emphysematous bullae. *Thorax* 1989; 44: 533-8.
4. Schipper PH, Meyers BF, Battafarano RJ, Guthrie TJ, Patterson GA, Cooper JD. Outcomes after resection of giant emphysematous bullae. *Ann Thorac Surg* 2004; 78: 976-82.
5. Shah NN, Bhargava R, Ahmed Z, et al. The vanishing lung. *CJEM* 2007; 9: 233-4.
6. Stern EJ, Webb WR, Weinacker A, Müller NL. Idiopathic giant bullous emphysema (vanishing lung syndrome): imaging findings in nine patients. *AJR* 1994; 162: 279-82.
7. Magnússon B, Jóhannsson K, Guðjónsdóttir M, Ásmundsson T. Lifeðlisfræðileg áhrif skurðaðgerðar á stórum lungnablöðrum hjá þremur sjúklingum með langvinna lungnateppu (LLT). *Læknablaðið* 1994; 80: fylgirit 25: 67.
8. Ogawa D, Shiota Y, Marukawa M, et al. Lung cancer associated with pulmonary bulla. *Respiration* 1999; 66: 555-8.
9. Waseem M, Jones J, Brutus S, Munyak J, Kapoor R, Gernsheimer J. Giant bulla mimicking pneumothorax. *J Emerg Med* 2005; 29: 155-8.
10. Wanger J, Clausen JL, Coates A, et al. Standardisation of the measurement of lung volumes. *Eur Respir J* 2005; 26: 511-22.
11. Shinonaga M, Yamaguchi A, Yoshiya K. VATS-stepwise resection of a giant bulla in an oxygen-dependent patient. *Surg Laparosc Endosc* 1999; 9: 70-3.
12. Mehran RJ, Deslauriers J. Indications for surgery and patient work-up for bullectomy. *Chest Surg Clin N Am* 1995; 5: 717-34.
13. Van Natta TL, Iannettoni MD. Reduction pneumoplasty for a giant right upper lobe bulla causing massive bilateral lung compression. *J Thorac Cardiovasc Surg* 2007; 133: 1674-5.
14. Nevriere R, Catto M, Bautin N, et al. Longitudinal changes in hyperinflation parameters and exercise capacity after giant bullous emphysema surgery. *J Thorac Cardiovasc Surg* 2006; 132: 1203-7.
15. Schnater JM, Plaisier PW, van den Berg PM, Schütte PR. A remarkable outcome after video-assisted thoracoscopic resection of a giant bulla. *Interact Cardiovasc Thorac Surg* 2003; 2: 589-91.
16. Palla A, Desideri M, Rossi G, et al. Elective surgery for giant bullous emphysema: a 5 year clinical and functional follow-up. *Chest* 2005; 128: 2043-50.
17. Noppen M, Tellings JC, Dekeukeleire T, et al. Successful treatment of a giant emphysematous bulla by bronchoscopic placement of endobronchial valves. *Chest* 2006; 130: 1563-5.

Ásgeirsson H, Lúðvíksdóttir D, Kjartanson Ó, Guðbjartsson T

## A 49 year old male with a giant pulmonary bulla – a case report and review of the literature

A 49 year old previously healthy smoker was diagnosed with a giant bulla in his right lung, following a history of dry cough, repeated upper airway infections and increasing dyspnea for several years. Computed tomography (CT) confirmed the presence of a giant bulla in the right inferior lobe and several smaller bullae in the right superior lobe. The giant bulla was 17 cm in diameter, occupying more than half of the right hemithorax. On spirometry a moderate restrictive and a mild obstructive pattern was observed. Lung volume was measured with two different techniques, nitrogen washout and plethysmography, with volume of the bullae estimated at 2.9 L, similar to the 3.2

L determined by CT. The patient underwent thoracotomy, where the giant bulla together with the inferior lobe were removed with lobectomy and the small bullae in the superior lobe with wedge resection. Five months postoperatively the patient is in good health and is back at work. Postoperatively significant improvements in spirometry values and lung volume measurements have been documented. This case demonstrates that giant bullae can be successfully managed with surgical resection and their size can be determined by different techniques, including lung volume measurements and chest CT.

**Key words:** Giant bulla, diagnosis, treatment, thoracotomy, lung volume measurements.

**Correspondence:** Tómas Guðbjartsson, [tomasgud@landspitali.is](mailto:tomasgud@landspitali.is)

Barst: 19. apríl 2008, samþykkt til birtingar: 22. ágúst 2008