

# Tilfelli mánaðarins

**Örvar Gunnarsson<sup>1</sup>**  
deildarlæknir

**S. Hugrún Ríkarðsdóttir<sup>1</sup>**  
smitsjúkdómalæknir

**Magnús Gottfreðsson<sup>1,5</sup>**  
smitsjúkdómalæknir

**Steinn Jónsson<sup>2,5</sup>**  
lungnalæknir

**Bjarni A. Agnarsson<sup>3,5</sup>**  
meinafræðingur

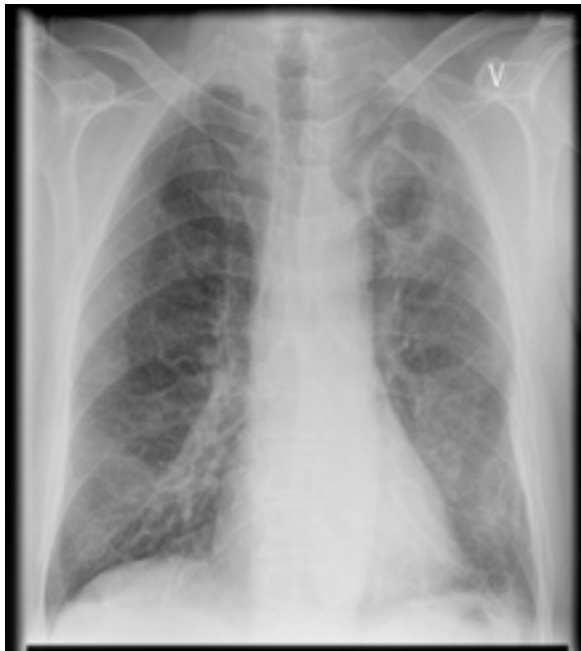**Tómas Guðbjartsson<sup>4,5</sup>**  
brjóstholsskurðlæknir

63 ára reykingamaður með sögu um áfengissýki og króníska braskirtilsbólgu leitaði á bráðamótöku eftir að hafa verið í fjóra daga með blóðhósta, hita og slappleika. Lungnamynd við komu sýndi stóra íferð í efra blaði vinstra lunga (mynd 1). Á tölvusneiðmynd (mynd 2) sást 6 cm stórt holrými í lungnalappanum auk minni íferða í hægri lunga

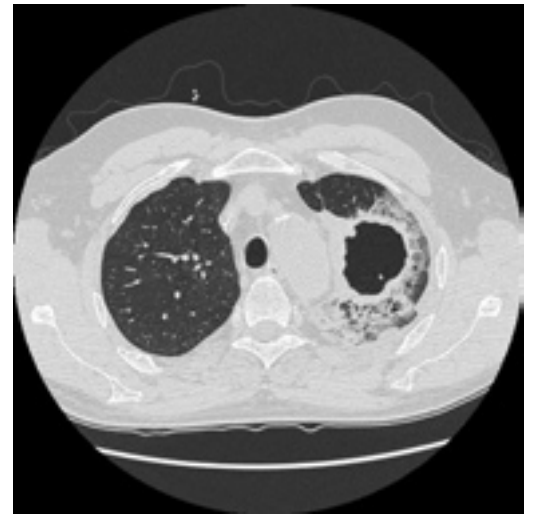
og í neðra blaði vinstra lunga (mynd 2). Gerð var berkjuspeglun og berkjuskol sent í ræktun (mynd 3).

Hver er greining og meðferð?

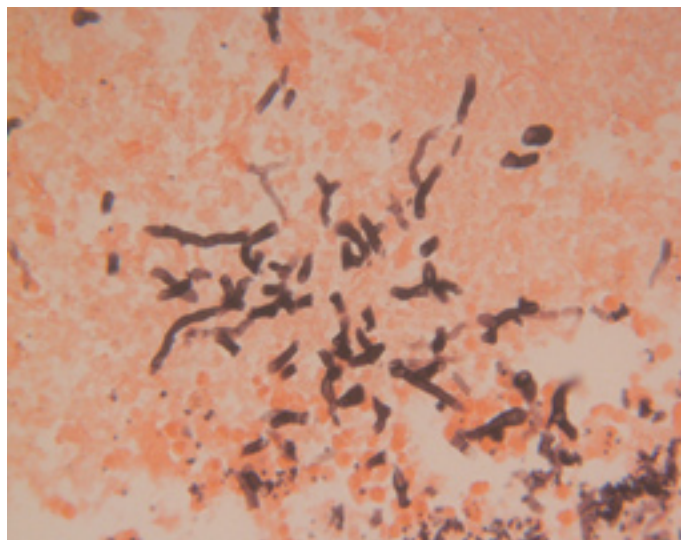
Svar á bls. 162



Mynd 1



Mynd 2



Mynd 3

<sup>1</sup>Smitsjúkdómadeild,  
<sup>2</sup>lungnadeild, <sup>3</sup>rannsókn-  
arstofu í meinafræði,  
<sup>4</sup>hjarta- og lungnaskurð-  
deild Landspítala, <sup>5</sup>lækna-  
deild HÍ.

Fyrirspurnir og bréfaskipti:  
Tómas Guðbjartsson,  
hjarta- og lungnaskurðdeild  
Landspítala.

[tomasgud@landspitali.is](mailto:tomasgud@landspitali.is)