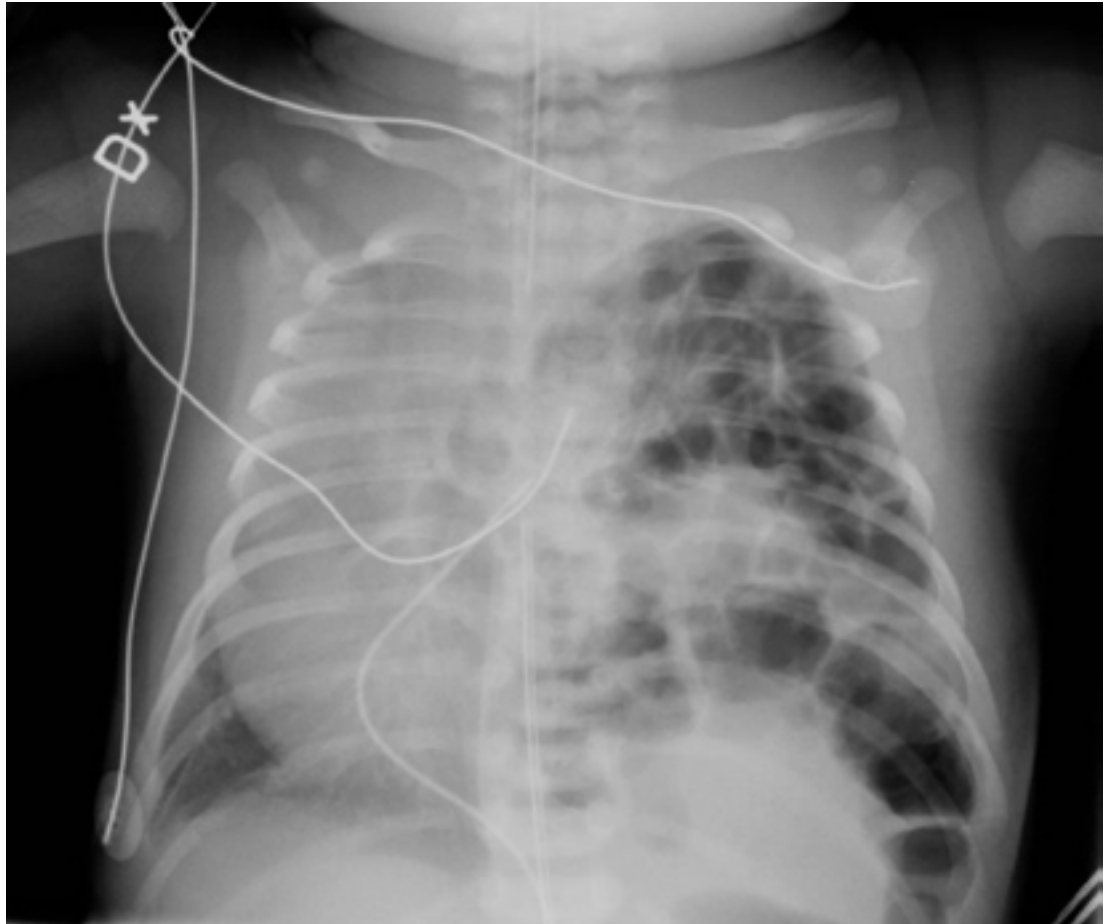


Tilfelli mánaðarins

Fullburða drengur er tekinn með keisaraskurði eftir eðlilega 38 vikna meðgöngu. Strax eftir fæðingu ber á miklum öndunarerfiðleikum og þarf hann bráða öndunarvélameðferð. Tekin er röntgenmynd af lungum, mynd 1.

Anna
Gunnarsdóttir¹

Tómas
Guðbjartsson²



¹Barnaskurðeild
háskólasjúkrahússins í Lundi,
Svíþjóð.
²Hjarta- og lungnaskurðeild
Landspítala.

Mynd 1.

Hver er greiningin og hver er besta meðferðin?

Svar er að finna á bls. 513: „Svar við tilfelli mánaðarins“.