

Æðahimnuæxli í auga versnar við leysimeðferð á æðaæxli í andlitshúð og batnar við leysi- og lyfjameðferð

Ágrip

Vigdís
Magnúsdóttir¹

LÆKNANEMI

Einar Stefánsson²

SÉRFRÆÐINGUR Í AUGN-

LÆKNINGUM

Æðahimnuæxli er sjaldgæft góðkynja æðaæxli í æðahimnu augans. Æðahimnuæxli getur leitt til sjóntaps vegna sjónlagsgalla og vessandi sjónhimmuloss sem getur valdið aflögun á sjón. Ungur maður með æðaæxli í andlitshúð gekkst undir leysimeðferð á hægri hluta andlits og upplifði verri sjón á hægri auga eftir hana. Hann fékk leysi- og lyfjameðferð á augað, sem leiddi til hjöðunar sjónhimmuloss, minnkun æðahimnuæxlis og betri sjónar.

Inngangur

Æðahimnuæxli (choroidal hemangioma) eru sjaldgæf góðkynja æxli (hamartoma) í æðahimnu augans. Þau eru annaðhvort afmörkuð eða dreifð. Dreifð æðahimnuæxli eru stundum í tengslum við æðamyndun (port-wine stains, naevus flammeus) í andliti og augntóft (1). Æðahimnuæxli í choroidea sjást aðallega nálægt sjónauginni og geta náð út að miðbaug augans. Æðahimnuæxli getur leitt til sjóntaps vegna sjónlagsgalla og vessandi sjónhimmuloss sem einnig getur valdið aflögun á sjón (beyglusjón eða metamorphopsia) (2).

Leysi- og lyfjameðferð (photodynamic therapy) á æðahimnuæxli hefur verið lýst hjá sjúklingum með æðahimnuæxli sem ýmist eru einangruð eða í tengslum við æðaæxli í öðrum líffærum. Leysi- og lyfjameðferðin dregur úr stærð æxlis, sjónhimmuloss hjáðnar með betri sjón og minni aflögun (1-5,7-12). Athygli vekur langtímaárangur meðferðarinnar, en sjúklingar með æðaæxli hafa haldist stöðugir í allt að 5 ár eftir meðferð (8, 11, 12).

Sjúkrasaga

Drengur á unglingsaldri greindist með æðamyndun í húð á hægri hluta andlits og í hægri auga. Hann hefur verið í reglulegu eftirliti hjá augnlækni og notað dorzolamíð og tímólól augndropa vegna hækkaðs augnþrýstings. Hann fór í leysimeðferð á húð og fann fljótlega eftir hana fyrir breytingu á sjón hægri augans. Sjónin á auganu mældist 0,9 fyrir leysimeðferðina, en fór niður í 0,4 einu ári seinna, auk þess sem hann var farinn að finna fyrir aflögun á sjón. Sjónskerpa vinstra augans var

ENGLISH SUMMARY

Magnúsdóttir V, Stefánsson E

Choroidal haemangioma worsens after laser therapy for skin port-wine nevus and improves with photodynamic therapy in the eye

Læknablaðið 2007; 93: 117-9

A young man with facial port-wine nevus on one side of his face underwent skin laser treatment on his facial lesions and experienced worsening visual acuity from 0.9 to 0.4 and metamorphopsia afterwards in the ipsilateral eye. He was found to have a choroidal haemangioma with an exudative retinal detachment. He received photodynamic therapy resulting in resolution of subretinal fluid and shrinkage of the haemangioma. Visual acuity decreased to 0.1 one week following photodynamic treatment, but improved steadily after that. Nine months following the treatment the visual acuity is 0.5 and metamorphopsia is absent.

Keywords: choroidal haemangioma, port-wine nevus, photodynamic therapy, skin laser therapy.

Correspondence: Einar Stefánsson

ainarste@landspitali.is

¹Læknadeild Háskóla Íslands, ²augnlækningadeild Landspítala, Eiríksgötu 37, 101 Reykjavík.

Fyrirspurnir og bréfaskipti: Einar Stefánsson, augndeild Landspítala.

ainarste@landspitali.is

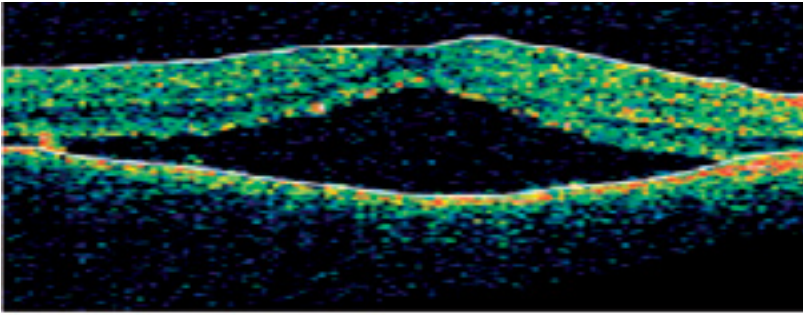
Lykilord: æðahimnuæxli, æðaæxli í húð, leysi- og lyfjameðferð, leysimeðferð á húð.

1,0 með eigin gleraugum. Augnþrýstingur var 17 mmHg í hægri auga og 11 mmHg í vinstra auga.

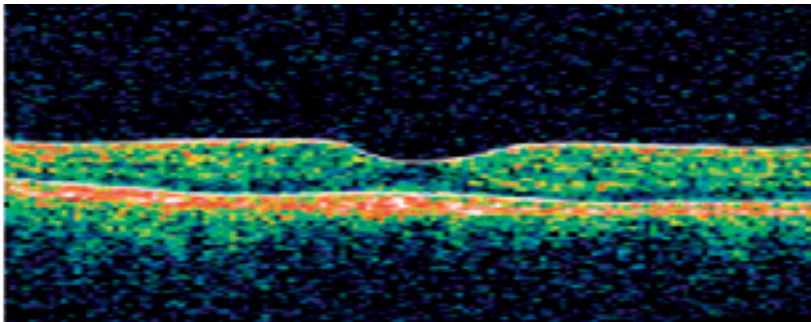
Optical coherence tomography, OCT, (sjónhimmusneiðmynd) sýndi vessandi sjónhimmuloss (mynd 1A). Augnbotnamynd sýndi sorturek í makúlu (mynd 2A) og fluoresceín æðamynd af augnbotni (mynd 3) sýndi vel afmarkað æðahimnuæxli á miðhluta makúlu.

Ákveðið var að framkvæma leysi- og lyfjameðferð á auganu og fékk hann sams konar meðferð og er notuð við aldursbundna augnbotnahrörnun í makúlu. Hann fékk 5,4 ml í æð af verteporfín (Novartis Inc., Sviss) og fimm mínútum seinna var framkvæmd 83 sekúndna löng meðferð með 689nm leysitæki (Zeiss Visulas 690, Þýskalandi), með ljósmagni 50J/cm² og ljósstyrk sem var 600 mW/cm². Notaður var 6300 µm blettur sem var staðsettur yfir miðri makúlu. Aðgerðin gekk vel og fékk sjúklingurinn leiðbeiningar um að halda sig í rökkri næstu tvo sólarhringa.

Viku seinna mældist sjónskerpa á hægri auga



Mynd 1 A. Optical coherence tomography (OCT) fyrir leysi- og lyfjameðferð sýnir vessandi sjónhinnulos og bjúg undir makúlu, sem mælist 709 μm í þykkt. Optical coherence tomography er nýtt myndgreiningartæki sem sýnir sneiðmynd af sjónhimnu augans í mikilli upplausn. Notað er innrautt ljós til að fá bæði tví- og þrívíddarmyndir af augnbotni og tækið þarf ekki að snerta augað. Þessi nýja tækni nýtist vel til að greina, rannsaka og fylgjast með sjúkdómum í augnbotnum (13).

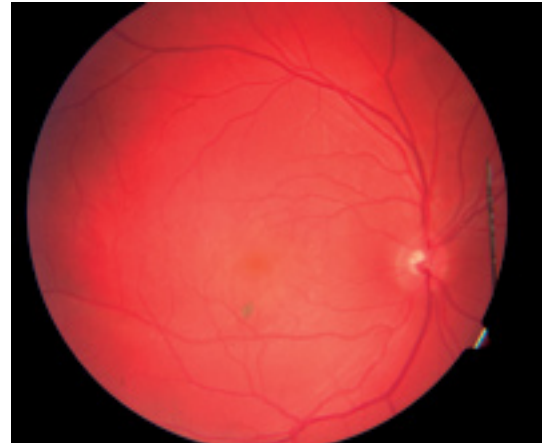


B. Optical coherence tomography (OCT) níu mánuðum eftir leysi- og lyfjameðferð sýnir að þykktin á sjónhimnunni er komin niður í 197 μm .

0,1 en jókst í 0,25 fimm vikum eftir meðferðina auk þess sem vessandi sjónhinnulos var ekki lengur til staðar. Níu mánuðum eftir meðferðina mældist sjónskerpan 0,5 og beyglusjón var horfin. OCT sýndi greinilega minnkun á bjúg undir makúlu (mynd 1B) og var þykkt sjónhimnu komin niður í 197 μm úr 709 μm fyrir meðferðina. Á augnbotnamynd mátti sjá að æðahimnuæxlið hafði gengið til baka og að miðlægt ör var komið í litþekju eða æðahimnu (mynd 2B).

Umræða

Æðahimnuæxlum má skipta í tvo hópa, afmörkuð eða dreifð. Vessandi sjónhinnulos er aðalorsök minnkaðrar sjónar (1) og sjást hjá um það bil helmingi sjúklinga með dreift æðahimnuæxli (3). Til skamms tíma var meðferð við æðahimnuæxlum takmörkuð við geislun, sem hefur gefið ófullnægjandi árangur (1, 4). Undanfarin ár hefur leysi- og lyfjameðferðin verið notuð með góðum árangri hjá sjúklingum með æðahimnuæxli. Í samantekt Jurklies og Bornfeld (8) á árangri leysi- og lyfjameðferðar á æðahimnuæxli kemur meðal annars fram að leysi- og lyfjameðferð með verteporfin hefur ýmsa kosti fram yfir geislun (til dæmis „plaque radiotherapy“ og „proton beam“ geislun). Hún er örugg og árangursrík göngudeildarmeðferð sem einnig er hægt að nota þegar æðahimnu-

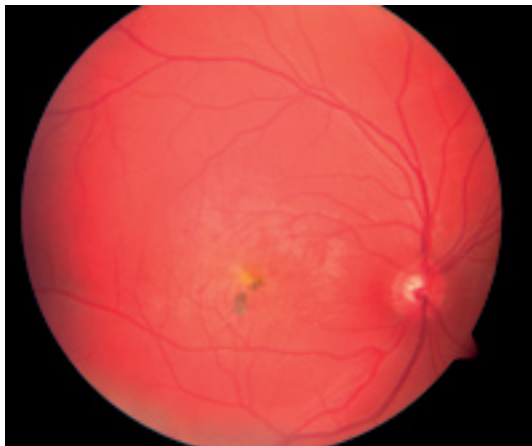


Mynd 2 A. Augnbotnamynd fyrir leysi- og lyfjameðferð sýnir sorturek í makúlu. Æðahimnuæxli sést ekki auðveldlega á tvívíddarmynd af augnbotni.

æxli er staðsett undir fovea (8). Einnig virðist langtímaárangur vera góður (8). Fleiri rannsóknir hafa sýnt fram á góð langtímaáhrif leysi- og lyfjameðferðar á æðahimnuæxli (11, 12). Fimmtán manns með afmarkað æðahimnuæxli fóru í leysi- og lyfjameðferð og minnkaði æxlið hjá þeim öllum auk þess sem sjónskerpan lagaðist verulega hjá 13 einstaklingum og stóð í stað hjá tveimur (11). Við eftirlit 50 mánuðum seinna voru sjúklingarnir einkennalausir (11). Lýst hefur verið (12) átta manns með æðahimnuæxli og vaxandi sjóntap sem gengust undir leysi- og lyfjameðferð. Æxlið minnkaði hjá öllum og sjónskerpan batnaði verulega hjá sjö af sjúklingunum og stóð í stað hjá einum auk þess sem þeir voru allir einkennalausir við eftirlit fimm árum seinna (12).

Á síðustu árum hafa komið fram nokkur tilfelli þar sem leysi- og lyfjameðferð með verteporfin lyfi og rauðum leysi hefur borið góðan árangur (1-3,7). Æðamyndunin hefur minnkað, vessandi sjónhinnulos hjaðnað og sjónskerpa lagast (1,3). Í fyrsta skráða tilfellinu þar sem þessi leysi- og lyfjameðferð var notuð mældist sjónin á auganu fyrir aðgerðina sem fingurtalning í 0,5 m fjarlægð auk þess sem sjúklingurinn var með vessandi sjónhinnulos. Átta vikum eftir meðferðina mældist sjónin 0,05 og hliðarsjón hafði aukist. Sjónhinnulosið hafði gengið til baka og komið var litþekjuör þar sem sjónhimnan hafði lagst að (1), eins og í okkar tilfelli. Samkvæmt ómskoðun hafði þykktin á æðahimnuæxlinu minnkað úr 0,520 mm niður í 0,360 mm (1). Í öðru tilfelli hafði 10 ára sjúklingur með 0,5 sjónskerpu á öðru auganu farið í leysimeðferð á húð í andliti (3) eins og okkar sjúklingur.

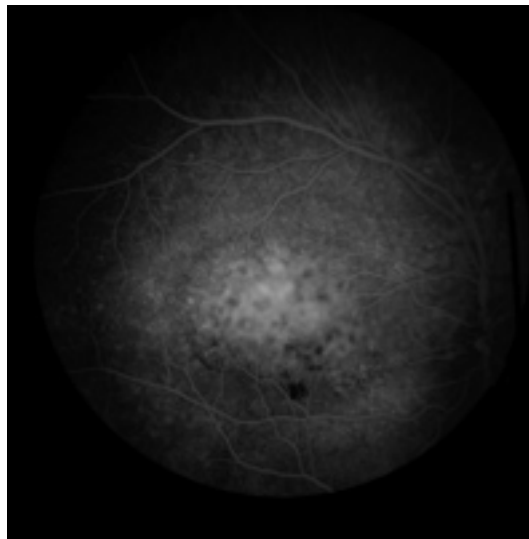
Í framhaldinu hrakaði sjónskerpunni hjá sjúklingnum úr 0,5 í 0,2 á mánaðartímabili. Hann var með dreift æðahimnuæxli og vessandi sjón-



B. Augnbotnamynd nú mánuðum eftir leysi- og lyfjameðferð sýnir litþekjuör. Æðahimnuæxli hefur gengið til baka.

himnulós og gekkst hann undir leysi- og lyfjameðferð með verteporfin og 689-nm leysi. Mikil breyting sást 10 vikum eftir meðferðina með greinilegri minnkun á þykkt æðahimnuæxlisins og sjónhimnulóssins (3). Fjórum mánuðum eftir meðferðina var enginn vökvi undir sjónhimnu, það sást litarefnistilfærsla á hinni meðhöndluðu sjónhimnu – rétt eins og hjá okkar manni – og sjónskerpan með bestu glerjum mældist 0,5 (3). Hugsanlega eru tengsl á milli húðleysimeðferðar og versunar á sjón hjá sjúklingum með æðahimnuæxli. Ef til vill hefur húðleysimeðferðin áhrif á blóðflæðisdreifingu með minna blóðflæði til húðæxlisins á meðan blóðflæði til æðaæxlisins í auganu eykst. (Það mælir þó mót þessari kenningu að andlitshúðin fær blóðflæði frá *art.carotis externa* meðan augað fær blóðflæði frá *art. ophthalmica* sem er grein frá *art. carotis interna*. Því er nokkuð langt í sameiginlega slagæð sem greinist til augans og andlitshúðarinnar).

Niðurstöður þessara tveggja tilfella eiga það sameiginlegt að æðahimnuæxli minnkar töluvert, sjónhimnulós gengur til baka og sjónin batnar til muna og helst stöðug í marga mánuði eftir leysi- og lyfjameðferð. Í tveimur öðrum skráðum tilfellum þar sem sjúklingar með slæma sjón, dreift æðahimnuæxli og sjónhimnulós gengust undir sömu leysi- og lyfjameðferð sáust svipaðar niðurstöður (2, 7). Í báðum tilfellum versnaði sjónin fyrstu vikurnar eftir meðferðina, en batnaði síðan hægt og sígandi, eins og gerðist í okkar tilfelli, og 5-6 mánuðum seinna var sjónin komin úr handahreyfingum í 1,0 annars vegar (2) og úr fingurtalningu í 0,4 hins vegar (7) auk þess sem vessandi sjónhimnulós voru horfin (2, 7). Leysi- og lyfjameðferð (photodynamic therapy) lofar því góðu sem meðferð við æðahimnuæxli í auga.



Mynd 3 Fluoresceín æðamynd fyrir meðferð sýnir vel afmarkað æðahimnuæxli á miðhluta makúlu.

Þakkir

Sigurlaug Guðrún Gunnarsdóttir fær þakkir fyrir aðstoð við gagnasöfnun.

Heimildir

1. Anand R. Photodynamic therapy for diffuse choroidal hemangioma associated with Sturge Weber syndrome. *Am J Ophthalmol* 2003; 136: 758-60.
2. Singh AD, Rundle PA, Vardy SJ, Rennie IG. Photodynamic therapy of choroidal haemangioma associated with Sturge-Weber Syndrome. *Eye* 2005; 19: 365-7.
3. Bains HS, Cirino AC, BH Ticho, Jampol LM. Photodynamic therapy using Verteporin for a diffuse choroidal hemangioma in Sturge-Weber syndrome. *Retina* 2004; 24: 152-5.
4. Kjeka O, Krohn J. Photodynamic therapy of circumscribed choroidal haemangioma. *Acta Ophthalmol Scand* 2002; 80: 557-8.
5. Mauget-Fayssse M, Gambrelle J, Quaranta-El Maftouhi M, Moullet I. Photodynamic therapy for choroidal metastasis from lung adenocarcinoma. *Acta Ophthalmol Scand* 2006; 84: 552-4.
6. Szabó A, Géhl Z, Seres A. Photodynamic (verteporfin) therapy for retinal capillary haemangioma, with monitoring of feeder and draining blood vessel diameters. *Acta Ophthalmol Scand* 2005; 83: 512-3.
7. Huiskamp EA, Müskens RP, Ballast A, Hooymans JMM. Diffuse choroidal haemangioma in Sturge-Weber syndrome treated with photodynamic therapy under general anaesthesia. *Graefes Arch Clin Exp Ophthalmol* 2005; 243: 727-30.
8. Jurklics B, Bornfeld N. The role of photodynamic therapy in the treatment of symptomatic choroidal hemangioma. *Graefes Arch Clin Exp Ophthalmol* 2005; 243: 393-6.
9. Blaise P, Duchateau E, Comhaire Y, Rakic JM. Improvement of visual acuity after photodynamic therapy for choroidal neovascularization in choroidal osteoma. *Acta Ophthalmol Scand* 2005; 83: 515-6.
10. Mennel S, Hoerle S, Meyer CH. Photodynamic therapy in symptomatic parafoveal telangiectasia secondary to Osler-Rendu-Weber disease. *Acta Ophthalmol Scand* 2006; 84: 273-5.
11. Schmidt-Erfurth UM, Michels S, Kusserow C, Jurklics B, Augustin AJ. Photodynamic therapy for symptomatic choroidal hemangioma: visual and anatomic results. *Ophthalmology* 2002; 109: 2284-94.
12. Michels S, Michels R, Beckendorf A, Schmidt-Erfurth U. Photodynamische Therapie bei chorioidalen Hämangiomen. *Ophthalmologie* 2004; 101: 569-75.
13. Massin P, Girach A, Erginay A, Gaudric A. Optical coherence tomography: a key to the future management of patients with diabetic macular oedema. *Acta Ophthalmol Scand* 2006; 84: 466-74.